MÉMOIRE

SUR LE

CATARRHE DU SAC LACRYMAL

TRAVAUX DE M. FANO.

OPHTHALMOLOGIE.

Mémoire sur l'éclairage latéral de l'œil par la lumière naturelle. (Union Médicale, 1860).

Mémoire sur la paralysie du muscle grand oblique de l'œil. (D° 1862.)

Mémoire sur la nature et le traitement des kystes des paupières. (Bulletin de thérap., 1862.)

Note sur un moyen propre à remédier au larmoiement, chez les sujets affectés de paralysie de l'orbiculaire des paupières. (Abeille médicale, 1862.)

Relation d'un cas de kyste séro-sanguin de l'orbite opéré avec succès par la méthode de l'excision partielle. (D° 1862.)

De la rétinite syphilitique. (Union Médicale, 1861.)

De la mydriase idiopathique. (Gazette des hôpitaux, 1862.)

Observation de staphylome transparent et sphérique de la cornée. (D° 1861.)

Observation d'un cas de luxation sous-conjonctivale traumatique du cristallin. (D° 1860.)

Sur la sortie prématurée du noyau du cristallin, dans la cataracte molle, opérée par extraction. (D° 1861.)

Amaurose cérébrale chez un enfant d'un an, guérie par un traitement anti-syphilitique. (D° 1862.)

Extirpation d'une tumeur hypertrophique simple de la portion palpébrale de la glande lacrymale. (D° 1862.)

Relation d'une variété très rare de tumeur de l'orbite extirpée avec succès. (Union Médicale, 1859.)

CHIRURGIE.

Traité de Pathologie externe et de Médecine opératoire, par VIDAL (de Cassis), 5me édition, corrigée et en partie refondue par FANO ; 5 volumes. Paris, 1861.

Tableaux des opérations qui se pratiquent sur l'homme, 1856.

Des tumeurs de la voûte palatine et du voile du palais, 1857.

Du traitement des fistules lactées par la compression de la mamelle. (Union Médicale, 1859.)

Du ramollissement du cal dans les fractures; de l'emploi du phosphate acide de chaux dans les cas de ce genre. (Union Médicale, 1859.)

De l'opération simultanée du phimosis et du paraphimosis. Nouveau procédé opératoire. (Gazette des hôpitaux, 1859.)

Sur quelques-uns des accidents qui compliquent les fractures des côtes. (Union médicale, 1856.)

Histoire d'une double hydrocèle remontant des deux côtés jusque dans l'intérieur de l'abdomen. (Bulletins de la Société de chirurgie, 1853.)

De l'emploi du chloroforme dans le traitement des hernies étranglées. (Union Médicale, 1859.)

Recherches sur la contusion du cerveau. Paris, 1851.

Mémoire sur la commotion du cerveau. (Mémoires de la Société de chirurgie, 1853.)

Mémoire sur un nouveau procédé de ligature de l'aorte abdominale sans ouvrir le péritoine. (Bulletins de la Société de chirurgie, 1854.)

MÉMOIRE

SUR LE

CATARRHE DU SAC LACRYMAL

DANS SES RAPPORTS

AVEC LES AFFCTIONS DÉSIGNÉES SOUS LES NOMS

DE

TUMEUR ET FISTULE LACRYMALES, TUMEUR ET FISTULE DU SAC LACRYMAL.

Communiqué au Congrès ophthalmologique de Paris.

PAR LE DOCTEUR FANO,

PROFESSEUR AGRÉGÉ A LA FACULTÉ DE MÉDECINE DE PARIS.

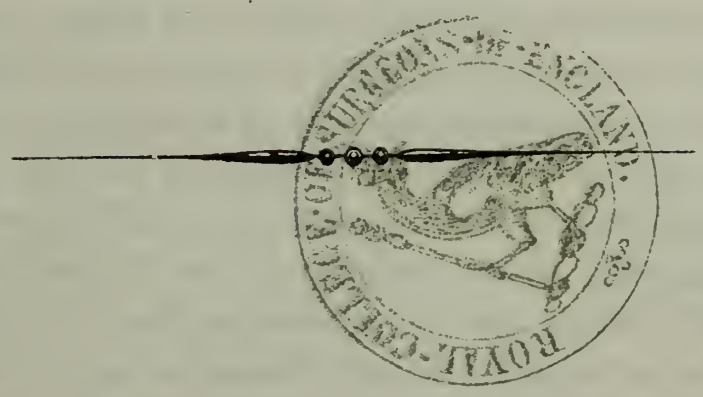

PARIS

CHEZ J.-B. BAILLIÈRE ET FILS, LIBRAIRES,

Rue Hautefeuille, 19.

1863

Extrait de **L'UNION MÉDICALE**, nouvelle série,

Décembre 1862 et Janvier 1863.

MÉMOIRE

SUR LE

CATARRHE DU SAC LACRYMAL.

PREMIÈRE PARTIE.

RECHERCHES HISTORIQUES.

La dénomination de *catarrhe* du sac lacrymal que je propose, pour l'affection qui fait l'objet de ce travail, est synonyme de *dacryocystite chronique,* de *blennorrhée du sac,* usitées dans le langage de quelques ophthalmologistes.

Je préfère la première, parce qu'elle donne une idée précise de la nature du mal ; qu'elle rapproche celui-ci d'une classe de maladies bien connues. Tous les médecins appellent *catarrrhe*, les phlegmasies de certaines muqueuses, ou les flux abondants qui s'opèrent par des surfaces muqueuses ; et c'est par un abus de langage qu'on applique ce mot à la *cause* déterminante des *épidémies catarrhales* comme le propose Littré (1). On comprend sous le nom de catarrhe, dit un pathologiste moderne (2), un flux muqueux survenant indépendamment de tout travail inflammatoire appréciable. C'est une augmentation accidentelle dans la sécrétion des follicules muqueux, sans que ceux-ci soient actuellement le siége d'un travail inflammatoire. Le catarrhe, ajoute le même médecin, est caractérisé par l'écoulement plus ou moins abondant d'un liquide incolore, filant, visqueux ou bien floconneux qui, à mesure que la maladie est plus ancienne, devient plus épais, jaunâtre, puis opaque, et prend enfin un aspect purulent dans certaines circonstances ; lorsque, par exemple, quelque altération grave de structure est survenue dans le tissu, ou lorsque celui-ci est seulement enflammé.

(1) *Dictionnaire de médecine en 30 volumes*, tome VI, page 582.
(2) Grisolle. *Traité élémentaire et pratique de pathologie interne*, Paris, 1844, tome I, page 736.

Si j'ai rappelé tous les termes de cette définition, c'est qu'ils s'appliquent exactement, mot pour mot, au catarrhe du sac lacrymal.

La connaissance de cette affection est de date presque contemporaine. Il est facile de s'en rendre compte. Pendant longtemps, on a ignoré la véritable conformation des voies lacrymales. D'après Portal (1), Fallope, en 1561, est le premier qui ait décrit avec exactitude les deux conduits lacrymaux et le *sac lacrymal;* mais l'anatomiste italieu faisait provenir les larmes des conduits lacrymaux pour les faire absorber par la glande lacrymale. Quelques années plus tard, en 1574, Carcanus, élève de Fallope, réforma cette erreur, en faisant sécréter les larmes par la glande lacrymale, et absorber par les points lacrymaux, auxquels succèdent deux conduits qui se réunissent en un seul canal ouvert dans le nez. Environ un siècle plus tard, en 1662, Sténon décrivait, sur des animaux, la glande lacrymale et ses canaux excréteurs, les points et les conduits lacrymaux, destinés, suivant lui, à porter les larmes dans le sac lacrymal, puis dans le canal nasal. Ces travaux n'attirèrent que médiocrement l'attention des chirurgiens du dix-septième siècle. Ainsi Guillemeau (2) en 1612, décrivait encore, au grand angle de l'œil, une glande qu'il appelle *lacrymale,* située *sur le petit os de l'orbite auquel il y a un trou qui descend dedans les narines, estant là mise, afin que les excréments qui coulent du cerveau dedans le nez, ne tombent et regorgent aux yeux par ledit trou. Ce qui se voit manifestement à ceux qui ont ladite glande consommée, lesquels pleurent continuellement.* A. Paré (3), en 1652, parle, comme Guillemeau, d'une glande placée au grand angle de l'œil, au-dessus du canal, destinée à défendre, *que les excréments du cerveau, descendant pas les narines, ne régurgitent aux yeux, ainsi que nous voyons advenir à ceux qui ont la susdicte glande consommée, lesquels pleurent continuellement, et telle affection est appelée fistule lachrimale.* Ainsi la théorie d'A. Paré est celle-ci : La fistule lacrymale est la conséquence d'un reflux des mucosités nasales au grand angle de l'œil, parce que la glande, qu'il suppose exister dans ce point, est détruite. Le chirurgien francais a eu en vue, d'une manière implicite, le catarrhe du sac lacrymal, quand, plus loin (4), il dit que cette glande s'abcède, s'ulcère et quelquefois dégénère en fistule; que celle-ci s'ouvre à l'extérieur ou en dedans, et que, dans le dernier cas, il se manifeste une tumeur qui, *par la pression laisse écouler une sanie séreuse, ou rousse ou blanche et visqueuse, par l'angle de l'œil et par le nez.* Guillemeau lui-même, en décrivant l'anchilops et l'œgilops, assigne, comme cause, à ces maladies, une *collection d'humeurs grasses et épaisses semblables à du miel ou de la bouillie, quelquefois contenue dans une petite membrane* (5). Il y a loin cependant d'indications aussi vagues à la connaissance d'une affection à caractères bien déterminés. Les chirurgiens de la seconde moitié du dix-

(1) *Histoire de l'anatomie et de la chirurgie*, tome VI, page 421.
(2) *OEuvres de chirurgie*, Paris, 1612, page 134, édit. in-folio.
(3) *OEuvres*, 11e édition, in-folio, Lyon, 1652, page 120.
(4) *Loc. cit.*, page 389.
(5) *Loc. cit.*, page 791.

septième siècle, Fabrice d'Aquapendente (1), Fabrice de Hilden (2), adoptèrent les idées de Celse (3), reprises au septième siècle par Paul d'Egine (4), et dans le cours du quatorzième par Guy de Chauliac (5); on sait que, pour Celse, la fistule située au grand angle de l'œil, et appelée par les Grecs *œgylops*, est une fistule ordinaire, et qu'il lui applique le même traitement qu'à cette dernière, c'est-à-dire l'incision suivie de l'application du cautère actuel, que quelques-uns ont remplacé par des caustiques.

Il faut arriver au commencement du dix-huitième siècle pour avoir des notions précises sur les maladies du sac lacrymal. Maître Jan (6) distingue des fistules lacrymales *apparentes*, c'est-à-dire ouvertes au dehors, et des fistules lacrymales *cachées*, c'est-à-dire s'ouvrant du côté de l'œil ou dans le canal nasal. Ces dernières sont dues le plus souvent à *la matière des larmes amassée dans le sac lacrymal*, à cause de quelque *obstruction* de ses conduits; cette matière s'aigrit par son séjour. L'anatomie des voies lacrymales est exactement connue par Maître Jan qui en donne une description succincte (7) et mentionne ce fait, que la membrane formant le sac est *glanduleuse* comme la membrane des fosses nasales. Il signale une autre circonstance que je ne veux pas omettre de rappeler; en parlant de la tumeur du sac lacrymal, qu'il appelle fistule cachée, il dit que, lorsque l'humeur qui en découle est claire et glaireuse, elle se guérit souvent sans remèdes, ni opération, par la seule compression de la tumeur : « car cette humeur n'est autre chose que l'humeur excrémenteuse et naturelle qui se filtre dans ce sac et qui devient glaireuse, ou à cause qu'elle s'y mesle avec le suc nourricier de cette partie, ou à cause d'une simple obstruction du trou nasal, qui, empêchant l'écoulement de cette humeur par le nez, fait qu'elle s'échauffe par son séjour, etc, (8). »

Je me suis arrêté à dessein sur la doctrine précédente, parce qu'elle fait époque dans l'histoire des maladies du canal lacrymo-nasal. Négligeant complétement l'un des éléments de la question, l'*humeur excrémenteuse et naturelle filtrée dans le sac*, c'est-à-dire le liquide sécrété par la muqueuse du sac, les chirurgiens postérieurs à Maître Jan n'ont tenu compte que de l'obstruction du conduit des larmes signalée par ce dernier, et tous les efforts de la thérapeutique ont été dirigés contre cette prétendue obstruction. Telle a été l'influence exercée par l'oculiste de Méry-sur-Seine, que, pendant cent cinquante ans, ces idées ont été transmises de génération en génération, et qu'elles règnent encore aujourd'hui dans l'esprit de la plupart des chirurgiens.

(1) *OEuvres chirurgicales*, Lyon, 1666, pages 561 et 563.

(2) *Observations chirurgiques*, traduites du latin en français, etc., par un docteur médecin, Genève, 1669, page 395.

(3) *De la Médecine*, livre 7, sect. 7.

(4) *Chirurgie*, traduct. de Briau, Paris, 1855, page 139.

(5) *La grande chirurgie restituée*, par Laurent Joubert, Rouen, 1649, tome I, page 350.

(6) *Traité des maladies de l'œil*, Troyes, 1707, pages 455.

(7) *Loc. cit.*, page 6.

(8) *Loc. cit.*, page 467.

Faisons remarquer, toutefois, que cette doctrine a été développée et soutenue par des praticiens jouissant d'une grande autorité. Anel (1), en 1713, avait eu à traiter un ecclésiastique affecté de deux fistules lacrymales : lorsque le malade pressait le sac, il faisait refluer du pus par les points lacrymaux et rien ne passait dans le nez. Anel en conclut que le sac lacrymal était totalement oblitéré à la partie inférieure ; il fallait déboucher le sac, ce qu'il exécuta en introduisant par le point lacrymal supérieur une petite sonde jusque dans le sac ; la guérison fut complétée par quelques injections pratiquées dans le même organe, à travers les points lacrymaux, au moyen d'une seringue particulière, qui est depuis restée dans la pratique, et que tous les chirurgiens connaissent.

Quelques années plus tard, de 1734 à 1744, J.-L. Petit (2) chercha, dans une série de mémoires communiqués à l'Académie des sciences, à établir la véritable cause de la fistule lacrymale.

Ce chirurgien, comparant la disposition des conduits lacrymaux, du sac et du canal nasal, à un syphon composé de deux branches inégales, dont l'une des extrémités plonge dans le sac lacrymal, établit que la fistule lacrymale est ordinairement une conséquence de l'obstruction de ce syphon du côté du nez. Les larmes que les points lacrymaux y conduisent, ne pouvant s'écouler par le nez, s'accumulent et font effort pour dilater le syphon ; « mais comme la partie étroite et basse du syphon est renfermée dans un canal osseux, elle résiste, et tout l'effort que font les larmes se passe sur la partie large appelée sac. Celui-ci cède à l'effort des larmes et se dilate.... Quand on comprime cette tumeur, elle disparaît, parce que cette compression oblige les larmes amassées de repasser dans le grand coin de l'œil par les points lacrymaux ; mais quelque temps après elle reparaît, à mesure qu'il rentre des larmes à la place de celles qu'on a obligé de sortir. » On voit que, dans cette théorie, le sac joue un rôle purement mécanique, et pour mieux faire comprendre sa pensée, Petit compare le mode de production de la tumeur du sac à la distension de la vessie par l'urine, alors qu'il existe un rétrécissement de l'urètre. Aussi, ajoute-t-il, que cette maladie n'est pas une fistule lacrymale, mais une *rétention de larmes*. La conséquence qui découle de cette étiologie, c'est que, pour guérir le mal, il ne s'agit que de rétablir une machine hydraulique dérangée. » Les larmes ne coulent plus dans le nez ; elles tombent sur la joue ; elles sont retenues dans le sac qu'elles dilatent par l'effet de l'obstruction du syphon lacrymal. L'indication à remplir consiste donc à *déboucher le syphon* ; après quoi les larmes couleront dans le nez, ce qui aura pour effets de détruire le larmoiement, d'empêcher la rétention des larmes et de prévenir toute inflammation, toute rupture du sac et enfin la fistule. On connaît l'opération imaginée par Petit, pour

(1) *Observation singulière sur la fistule lacrymale, dans laquelle on apprendra la méthode de la guérir radicalement*, Turin, 1713, in-4°.

(2) *Mémoires de l'Académie des sciences*, 1734, page 135 ; 1740, page 155 ; 1743, page 390 ; 1744, page 449. Tous ces mémoires ont été reproduits dans les œuvres complètes de J.-L. Petit, édition de la *Bibliothèque chirurgicale*, Paris, 1837.

remplir l'indication précédente : elle consiste à inciser le sac, à y introduire une sonde cannelée, à la pousser jusque dans la narine, pour déboucher le canal, après quoi le canal nasal est maintenu ouvert au moyen d'une bougie qu'on change tous les jours. Il n'avait pas échappé à l'esprit observateur de J.-L Petit qu'on fait souvent sortir, par les points lacrymaux, une matière blanche semblable à du pus. Cette circonstance, qui aurait dû le faire réfléchir sur sa théorie, ne l'embarrasse nullement. Cette matière, ce pus, « *ne sont que des larmes qui ont séjourné dans le sac lacrymal.* »

A partir de J.-L. Petit, la doctrine de l'obstruction des voies lacrymales gagne les suffrages de presque tous les chirurgiens. On a même droit de s'étonner que Garangeot (1), en 1748, se montre encore partisan du cautère actuel, bien que G. de la Faye, huit ans auparavant, ait rapporté, dans les annotations à l'ouvrage de Dionis (2), les divers procédés propres à rétablir le cours des larmes. L'Académie royale de chirurgie reçoit de nombreuses communications de procédés opératoires propres à rétablir le cours des larmes dans les voies obstruées. Louis (3) expose à la Compagnie les procédés imaginés par Méjan, Cabanis, en même temps que Laforest (4) indique la manière de pénétrer dans le canal nasal de bas en haut. Il n'est pas sans intérêt de suivre, année par année, et jusqu'à notre époque, la propagation de ces idées, ainsi que les diverses protestations auxquelles elles ont donné lieu, à divers intervalles.

En 1767, St-Ives (5) préconise la doctrine d'Anel, c'est-à-dire les injections à travers les voies lacrymales, soit par les points lacrymaux, soit par une ouverture faite au sac. En 1769, Guérin (6) attribue l'hydropisie du sac et la fistule lacrymale à l'obstruction du conduit nasal, à son simple rétécissement ou à l'épaississement de l'humeur fournie par l'intérieur du sac. Il veut qu'on rétablisse le cours des larmes par le canal nasal ou qu'on leur ouvre une voie artificielle, et donne la préférence aux procédés de Méjan et de Ponteau.

En 1770, Heister (7) s'élève contre la doctrine de J.-L. Petit, et tout en admettant cette obstruction ou *oblitération* du canal nasal, il fait remarquer que, dans d'autres cas, le canal est parfaitement libre, et que la méthode d'Anel guérit toutes les fistules.

Les idées de J.-L. Petit trouvent des partisans non seulement en France, mais en Angleterre. C'est à peine si Janin (8), en 1772, les a modifiées en admettant l'existence d'un sphincter situé vers le milieu du canal nasal, sphincter qui, en se contrac-

(1) *Traité des opérations de chirurgie,* 3e édition, Paris, 1748, tome III, page 75.

(2) *Cours d'opérations de chirurgie,* 4e édition, par G. de la Faye, Paris, 1740, page 561.

(3) *Réflexions sur la fistule lacrymale.* Mémoires de l'Académie de chirurgie, t. II, p. 193, éd. in-4°.

(4) *Mémoires de l'Académie de chirurgie,* tome II, page 175, Paris, 1753.

(5) *Nouveau traité des maladies des yeux,* nouv, édit, traduite de l'anglais par Cantwel, Amsterdam et Leipsick, 1767, page 45.

(6) *Traité des maladies des yeux,* Lyon, 1769, page 104.

(7) *Institutions de chirurgie,* traduct. de Paul. Avignon, 1770, t. II, page 542.

(8) *Mémoires et observations anatomiques, physiologiques et physiques sur l'œil*, Lyon et Paris, 1772, page 105.

tant, forcerait les larmes à séjourner dans le sac lacrymal. Ravaton (1), en 1776, reprend la théorie de l'obstruction du canal nasal, et donne un nouveau procédé pour ouvrir aux larmes une route artificielle, en perforant l'unguis avec un trois-quarts. En 1777, Percival Pott (2) attribue la fistule lacrymale à l'obstruction du conduit nasal; il propose de dilater le canal au moyen d'une petite bougie ou d'une sonde de plomb. Lorsque ce moyen échoue, on pratique un passage artificiel aux larmes, et l'on sait que Pott donnait la préférence, pour exécuter l'opération, aux trois-quarts courbe. Pouteau (3), en 1783, en inventant une nouvelle méthode pour employer le séton, dans le traitement des maladies des voies lacrymales, reconnaît implicitement toute l'importance qu'il y a de dilater le canal nasal. En 1786, John Hunter (4) professe, dans ses leçons sur les principes de la chirurgie, que la fistule lacrymale est le résultat d'un obstacle au passage des larmes du sac lacrymal dans le nez, et que la cause de cet obstacle est l'*oblitération inflammatoire* du canal nasal. Cependant, en 1789, Louis (5) qui, quelques années auparavant, avait présenté, à l'Académie de chirurgie, les procédés divers de désobstruction du canal nasal, tout en admettant le rétrécissement de ce canal, fait remarquer que cette obstruction ne vient que de l'épaisseur des matières qui l'embarrassent, lorsqu'il n'y a qu'une simple dilatation du sac. L'année suivante, Pellier (6) professe que la fistule lacrymale est produite par le seul séjour du *mucus* dans le sac et que cette stase est ordinairement la cause première de l'obstruction du canal nasal. En 1796, Sabatier (7) fait remarquer que, lorsque la tumeur lacrymale est compliquée de l'obstruction des points et des conduits lacrymaux, elle ne peut être formée que par l'accumulation *de l'humeur qui suinte des parois du sac et du canal nasal*. On ne fit qu'une médiocre attention à ces observations d'une justesse incontestable, comme nous le verrons dans la suite de ce travail. C'est ainsi qu'à la fin du XVIIIe siècle, Benjamin Bell (8) dit que la fistule lacrymale, reconnaissant pour cause l'obstruction du conduit nasal, il faut, pour obtenir la guérison, détruire *toujours* cette obstruction. Desault (9) reste fidèle à la tradition de l'Académie de chirurgie. D'après lui, c'est « au rétrécissement ou à l'oblitération du canal nasal, produits par une cause quelconque, qu'est due *dans presque tous les cas*, la fistule lacrymale, » En 1805, Richerand (10) établit que la véritable cause de la tumeur et de la

(1) *Pratique moderne de la chirurgie*, tome I, pages 458 et 667.

(2) *OEuvres chirurgicales*, traduction de l'anglais sur la 2e édition, par M. ***, Paris, 1777, tome I, page 213.

(3) *OEuvres posthumes*, Paris, 1783, tome III, page 150.

(4) *OEuvres complètes*, traduct. de l'anglais, par G. Richelot, Paris, 1843, tome I, page 641.

(5) *Dictionnaire de chirurgie*, communiqué à l'Encyclopédie. Paris, 1789, tome I, page 391.

(6) *Précis ou cours d'opérations sur la chirurgie des yeux*, Paris et Montpellier, 1790, tome II, page 182.

(7) *De la médecine opératoire*, Paris, 1796, tome II, page 461.

(8) *Cours complet de chirurgie*, traduit de l'anglais par Bosquillon sur la 4e et dernière édition, Paris, 1796, tome III, page 266.

(9) *OEuvres chirurgicales*, par Bichat, Paris, 1801, tome II, page 119.

(10) *Nosographie chirurgicale*, Paris, 1805, tome I, page 278.

fistule lacrymale est l'oblitération plus ou moins complète du canal nasal. Wenzel (1), en 1808, base tout le traitement de la fistule lacrymale sur le degré d'obstruction du canal nasal. En 1816, Delpech (2) ne voit pas de meilleur moyen de combattre les coarctations du canal nasal que d'y placer une canule à demeure. Demours (3), en 1818, est tellement imbu des idées J.-L. Petit, qu'il écrit un chapitre sur les maladies du *syphon lacrymal;* suivant lui, l'obstruction plus ou moins complète du conduit nasal précède *toujours* la tumeur lacrymale, et en est la seule cause. Et cependant, il rapporte l'observation d'un jeune homme, atteint d'une ouverture fistuleuse au sac et aux téguments, chez lequel une injection permet de constater que le canal nasal est libre. Il ne s'embarrasse pas pour expliquer le mode de production de la tumeur lacrymale enkystée. Il pense que, dans ce cas, les larmes entrent lentement dans la tumeur, mais qu'elles ne peuvent en ressortir par la même voie, parce que *quelque léger pli, dans un des conduits lacrymaux, faisant l'effet d'une valvule, s'y oppose.*

Avec Scarpa (4) commence une nouvelle période, dans l'histoire des affections du sac lacrymal. Le chirurgien de Pavie a bien vu que, chez un certain nombre de malades, la pression sur le sac fait refluer, par les points lacrymaux, une matière purulente. Mais, loin de rapporter cette sécrétion à la muqueuse du sac, qui, selon Scarpa, est dépourvue de glandes, ce chirurgien pense que le pus est sécrété par la conjonctive palpébrale, surtout l'inférieure, par les glandes de Meïbomius, et que le liquide passe dans le sac à travers les points lacrymaux. Dans cette théorie, tout à fait insoutenable, parce qu'il suffit d'examiner avec soin les malades, pour reconnaître que, si les paupières sont affectées, elles ne sécrètent nullement de pus, et que d'ailleurs, sur bon nombre de sujets atteints de catarrhe bien manifeste du sac, les éléments des paupières sont indemnes de toute lésion; dans cette théorie, disons-nous, ce sont les paupières qui font tous les frais de la distension du sac lacrymal. Aussi Scarpa a-t-il appelé cette affection *flux palpébral puriforme.* Il ajoute qu'il n'existe pas de rétrécissement du canal nasal. S'il avait été conséquent avec sa théorie, il aurait donc borné le traitement à la maladie des paupières, ce qu'il propose de faire quand l'affection est légère; mais lorsque celle-ci est plus avancée, il conseille de dilater le canal nasal avec un stylet en forme de clou qu'on fait porter une année au moins; de telle façon que Scarpa, sans le vouloir, retombe dans les errements de la théorie de l'obstruction du canal nasal.

La doctrine de J.-L. Petit semble devoir rester victorieuse. Beer (5) la défend en Allemagne, en préconisant, contre l'obstruction du canal nasal, l'introduction permanente, dans ce dernier, d'une corde à boyau de plus en plus grosse. Mais pendant

(1) *Manuel de l'oculiste*, Paris, 1808, tome I, page 302.

(2) *Traité élémentaire des maladies réputées chirurgicales,* Paris, 1816, tome I, page 509.

(3) *Traité des maladies des yeux,* Paris, 1818, tome I, page 149.

(4) *Traité des maladies des yeux*, trad. de l'italien sur la 5e édition, par J.-B. Bousquet et N. Bellanger, Paris et Montpellier, 1821, tome I, page 1.

(5) *Lehre von den augenkrankheiten*, in-8°, Wien, 1813-1817, b. II, p. 168.

qu'en Angleterre W. Mac-Kenzie (1) décrit le catarrhe du sac, sous le nom d'écoulement chronique des organes excréteurs de l'appareil lacrymal, S. Cooper (2) s'élève contre l'opinion de Percival Pott et de Ware, relativement à l'influence de l'obstruction du canal nasal considérée comme cause des maladies de l'appareil excréteur des larmes. Cette obstruction, dit-il, ne prend aucune part au plus grand nombre de leurs affections.

En France, L.-J. Bégin (3) s'efforce, dès l'année 1832, de faire prévaloir l'opinion que la fistule lacrymale se rattache souvent à une inflammation des voies lacrymales, et conseille de combattre cet état par un traitement antiphlogistique qui, suivant lui, *réussit le plus souvent*. A la même époque, Weller (4), en Allemagne, décrit la *blennorrhée* du sac lacrymal, et indique divers topiques pour la guérir; mais, fidèle à la tradition de Beer, il veut qu'on traite la fistule lacrymale par la dilatation du canal nasal, au moyen de cordes de violon de plus en plus grosses. Stœber (5) s'est peu écarté des opinions précédentes.

Dupuytren (6) reconnaît aussi que la tumeur et la fistule lacrymales sont la conséquence d'un état *inflammatoire*, ordinairement propagé au sac lacrymal et au canal nasal, soit de l'œil et des paupières, soit du nez. Il convient, tant que la maladie est simple, qu'il n'existe au sac qu'une dilatation médiocre, ou une perforation récente sans callosités, ni végétations fongueuses, ni carie des os voisins, que le traitement antiphlogistique, les révulsifs, les fumigations suffisent pour obtenir la guérison. Et cependant, Dupuytren place invariablement une canule dans le canal nasal, à tous les malades atteints de tumeur ou de fistule du sac, qui se présentent à la consultation de l'Hôtel-Dieu. Pourquoi cette contradiction entre les préceptes et la pratique? Les rédacteurs des *Leçons orales* disent que, dans les hôpitaux, les malades ne venant demander de secours que lorsque la fistule est établie depuis longtemps, ou que la tumeur cache des désordres tels, qu'il est urgent de l'ouvrir et de désobstruer le canal nasal, il faut faire l'opération. Pauvre argumentation! il valait mieux convenir que Dupuytren était resté imbu des idées de J.-L. Petit, sur l'obstruction du canal nasal, et qu'il n'avait pas trouvé de moyen plus expéditif, pour combattre cette obstruction, que de remplacer le canal naturel par un canal artificiel.

De tous les chirurgiens contemporains, celui qui a combattu cette doctrine de l'obstruction avec le plus d'énergie est Velpeau (7). D'après lui, la tumeur et la fistule lacrymales sont presque toujours une *phlegmasie* de la muqueuse, dans le principe. Cette phlegmasie produit un suintement purulent ou muqueux, ce qui donne

(1) *On diseases of the lacrymal organs*, in-8°, London, 1819.

(2) *Dictionnaire de chirurgie pratique*, trad. de l'anglais sur la 5e édit., Paris, 1826, tome II, p. 31.

(3) *Dictionnaire de médecine et de chirurgie pratiques*, tome VIII, art. FISTULES LACRYMALES.

(4) *Traité théorique et pratique des maladies des yeux*, trad. du docteur Riester, tome I, pages 192 et 197, Paris, 1832.

(5) *Manuel pratique d'ophthalmologie*, Paris, 1834, page 35.

(6) *Leçons orales*, 2e édition, Paris, 1839, tome III, page 378.

(7) *Dictionnaire de médecine en 30 volumes*, tome XVII, pages 373 et suivantes, Paris, 1838.

aux matières absorbées ou sécrétées par les voies lacrymales, une consistance qui en favorise d'autant plus la stagnation ou la rétention dans le sac, que le calibre du canal nasal est alors diminué. Velpeau considère comme une *opinion erronée* l'idée que la fistule lacrymale résulte d'un obstacle mécanique au cours des larmes. Il fait remarquer, en outre, que les moyens chirurgicaux, malgré le nombre varié, ne produisent que de pauvres résultats. On tint peu compte de ces réflexions. En 1844, Rognetta (1) reprend la doctrine de J.-L. Petit, en assimilant de nouveau le boursoufflement de la muqueuse du canal nasal qui forme, selon lui, la cause essentielle de la tumeur et de la fistule lacrymales, aux rétrécissements de l'urètre, en prescrivant de forcer le rétrécissement par des moyens mécaniques. Carron du Villards (2) la professe aussi explicitement encore en 1847. Malgaigne (3), en 1853, écrit que la tumeur et la fistule lacrymales viennent quelquefois d'une inflammation aigüe ou chronique du sac lacrymal; *plus souvent* d'un engorgement chronique de la muqueuse du canal nasal, ou d'un *véritable rétrécissement.*

Jusqu'à l'époque ultime qui vient d'être indiquée, l'étiologie de la tumeur et de la fistule lacrymales est fondée sur des vues de l'esprit. Personne n'avait fourni une démonstration anatomique propre à persuader qu'il existât, soit des rétrécisemments du canal nasal, soit quelque lésion propre à la muqueuse du sac. A la vérité Morgagni (4), en 1761, avait émis une proposition de nature à faire réfléchir les partisans de l'obstruction du canal nasal. « Je ne me souviens pas qu'un autre sujet, qui avait l'un et l'autre canal tout à fait imperméables au-dessous de ce qu'on appelle le sac, présentât quelque dilatation. » Janin (5), quelques années après, disait avoir constaté l'existence de glandules dans l'épaisseur de la membrane qui tapisse le sac lacrymal; ces glandes fournissent une humeur jaunâtre semblable à celle des follicules de Meïbomius. Ces faits passèrent inaperçus. C'est de l'année 1853 que datent les premieres recherches entreprises sur l'anatomie pathologique de la tumeur lacrymale. Elle sont dues à Béraud (6). Ce chirurgien a examiné sur le cadavre un certain nombre d'affections du canal lacrymo-nasal. Il a constaté, dans plusieurs cas, que le canal nasal est libre, alors que le sac lacrymal est distendu par du muco-pus ou ulcéré à l'extérieur; dans d'autres, que le sac est rempli par ce même liquide, alors que toute communication est interrompue avec les conduits lacrymaux d'une part et le canal nasal de l'autre, par suite de l'oblitération des orifices qui font communiquer le sac avec ces canaux; dans d'autres encore, qu'il existe une oblitération du canal nasal sans dilatation du sac, dont la muqueuse est seulement recouverte par une petite quantité de

(1) *Traité philosophique et clinique d'ophthalmologie*, Paris, 1844, page 715.

(2) *Guide pratique pour l'étude et le traitement des maladies des yeux*, t. I, page 428, Paris, 1847.

(3) *Manuel de médecine opératoire*, 6e édition, page 342, Paris, 1853.

(4) *Recherches anatomiques sur le siége et les causes des maladies*, traduction de Destouet et Desormeaux, Paris, 1821, tome II, page 299.

(5) *Loc. cit.*, page 117.

(6) *Archives générales de médecine*, 5e série, tome, I, page 309 ; tome II, page 66 ; tome III, page 314 ; tome V, pages 175 et 318.

pus. Pour rendre compte de la formation de la tumeur lacrymale, alors qu'il n'existe pas d'oblitération des voies lacrymales, Béraud a invoqué l'existence de l'inflammation des glandes du sac, glandes qu'il a décrites avec soin et auxquelles il fait jouer un rôle sur lequel nous insisterons nous-même ultérieurement.

On ne peut se dissimuler que les recherches précédentes ont eu une influence sur l'opinion des chirurgiens contemporains, à l'égard de la nature de la tumeur du sac lacrymal. La plupart de ceux qui ont eu l'occasion de traiter la question depuis, se sont rattachés à l'idée que cette tumeur est le plus souvent d'origine inflammatoire et que les rétrécissements du canal nasal ne jouent qu'un rôle médiocre. Denouvilliers et Gosselin (1), Sédillot (2), Vidal de Cassis (3), Sichel (4), Desmarres (5), sont à peu près unanimes sur ce point, pendant que Mac-Kenzie (6), Deval (7), Warthon-Jones (8), s'en tiennent encore à la théorie des rétrécissements du canal nasal.

En résumé, si l'on jette un coup d'œil d'ensemble sur les opinions qui ont régné à diverses époques, relativement au mode de production de la tumeur et de la fistule du sac lacrymal, on voit que, pendant les dix-sept premiers siècles, l'anatomie et la physiologie des voies lacrymales étaient trop peu avancées pour qu'on eût une idée précise de la nature de ces affections. A partir de cette période, on assimila l'appareil lacrymal à l'appareil urinaire, et on fit intervenir les rétrécissements du canal nasal, pour expliquer la distension du sac par de prétendues larmes, la rupture de ce réservoir et la formation d'une fistule consécutive, comme on se rendait compte de la distension de la vessie et de la production des fistules urinaires par les rétrécissements du canal de l'urètre. Cette théorie émise d'abord par Maître-Jean, développée ensuite, avec un grand talent, par J.-L. Petit, s'est transmise pendant plus d'un siècle et demi. L'insuccès des nombreuses méthodes de traitement fondées sur cette doctrine, la présence du muco-pus ou de véritable pus dans le sac, commença, il y a une quarantaine d'années, à suggérer l'opinion qu'il y a, dans ces affections, un élément inflammatoire que l'on avait eu tort de négliger. Cette idée conçue, mais mal interprétée par Scarpa, fut développée par les chirurgiens non contemporains. On décrivit une inflammation catarrhale de la muqueuse du sac, et cette lésion morbide fut dès lors destinée à jouer le plus grand rôle dans le mode de production de la tumeur et de la fistule du sac. Toutefois l'idée d'un rétrécissement du canal nasal est encore tellement invétérée dans l'esprit de quelques chirurgiens, qu'ils ne peuvent se résoudre à ne pas faire la dilatation de ce canal, pour rétablir le cours des larmes, et que quelques-uns d'entre

(1) *Compendium de chirurgie,* tome III, page 194, Paris, 1854.

(2) *Traité de médecine opératoire,* 2e édit., Paris, 1855, tome II, page 112.

(3) *Traité de pathologie externe et de médecine opératoire,* 4e édition, Paris, 1855.

(4) *Iconographie ophthalmologique,* Paris, 1852-1859, page 676.

(5) *Traité théorique et pratique des maladies des yeux,* 2e édition, Paris, 1854, tome I, page 350.

(6) *Traité pratique des maladies de l'œil,* 4e édition, trad. par E. Warlomont et A. Testelin. Paris, 1856, tome I, page 406.

(7) *Traité théorique et pratique des maladies des yeux,* Paris, 1862, page 958

(8) *Traité pratique des maladies des yeux,* trad. de l'anglais sur la 3e édition, avec additions et notes, par Foucher, Paris, 1862, page 670.

eux, en désespoir de cause, détruisent de prime abord un organe malade, je veux parler du sac lacrymal, au lieu de combattre la phlegmasie catarrhale de la muqueuse qui la tapisse.

Préciser le véritable rôle du catarrhe du sac, dans le développement de la tumeur et de la fistule du sac; déterminer les moyens de guérir ce flux muqueux; tel est le but que je me suis proposé dans ce travail.

DEUXIÈME PARTIE.

DESCRIPTION DU CATARRHE DU SAC; — TRAITEMENT DE CETTE MALADIE.

Anatomie pathologique — L'étude des lésions propres aux parois du sac ne peut être faite que sur le cadavre, et bien que les occasions d'examiner ces parties, alors qu'elles ont été affectées, soient rares, nous possédons néanmoins quelques autopsies faites par Janin (2), Auzias Turenne (1), et surtout Béraud (3). L'examen des produits sécrétés par la muqueuse du sac se pratique sur le vivant.

Avant de mentionner ces diverses altérations, il ne sera pas sans intérêt de décrire la muqueuse du sac et l'appareil glandulaire qui y est contenu.

La muqueuse du sac renferme, d'après Béraud (4), des glandes de deux ordres, les unes destinées à la production du mucus; d'autres à la sécrétion d'un liquide spécial analogue à celui des follicules de Meïbomius. Les premières, ou *glandes muqueuses,* ont la même structure que les glandes folliculeuses des autres membranes muqueuses. Elles sont formées par de petites vésicules, d'un millimètre de grosseur, irrégulièrement disposées, pourvues d'un orifice représenté par un point bleuâtre légèrement déprimé, par lequel on fait sortir, par la pression, un liquide *filant, transparent, épais.* L'orifice de quelques-unes de ces glandes est parfois complétement oblitéré; le produit sécrété par la face interne de la poche s'y accumule, la distend, ce qui fait que ces follicules ressemblent alors aux follicules clos de la muqueuse utérine (œufs de Naboth). Les autres glandes, celles qui sont assimilées aux follicules de Meïbomius, se présentent sous la formes des lignes jaunâtres, irrégulières, disséminées à la surface de la muqueuse. On les rencontre sur les parois antérieure et postérieure du sac; à la partie supérieure et à la partie inférieure. Elles suivent dans l'épaisseur de la muqueuse un trajet oblique; la direction en est ondulée, surtout au niveau de leur extrémité profonde. Elles ont une longueur de un à deux millimètres. Les comprime-t-on dans le sens de la longueur, on en fait sourdre, par l'orifice, un liquide jaunâtre, onctueux, épais, analogue à celui des glandes de Meïbomius. Examinés au micros-

(1) *Loc. cit.*, page 104.
(2) Béraud, mémoire cité. *Archives de médecine,* 5e série, tome I, page 313.
(3) *Loc. cit.*
(4) *Archives générales de médecine,* 5e série, tome II, page 67.

cope, Béraud a trouvé ces organes formés par des tubes sur les parois desquels existent des culs-de-sac glandulaires en nombre considérable surtout à l'extrémité terminale du conduit. Chacun de ces derniers répond à trois ou quatre extrémités terminales, en forme de doigt de gant, contenant une grande quantité de granulations moléculaires très fines et des cellules épithéliales.

J'ai prié Ordônes de bien vouloir me faire quelques préparations destinées à montrer les glandes du sac. Cet habile micrographe ne s'est pas contenté d'un simple aperçu ; il a fait une étude approfondie de la question et m'a remis une note que je reproduis. Contrairement à l'opinion de Béraud, Ordônes n'a reconnu, dans la muqueuse du sac, qu'une seule espèce de glandes, les glandes mucipares. Conformément au sentiment de Sappey (1), ces glandes offrent la plus grande analogie avec celles de la pituitaire.

Note sur l'histologie de la membrane muqueuse du sac lacrymal,

Par le docteur Ordones.

L'étude histologique de la muqueuse du sac lacrymal doit être faite très peu de temps après la mort. Cette membrane s'altère avec une telle facilité, qu'il devient impossible, faute de prendre cette précaution, de trouver quelques-uns des éléments anatomiques qui entrent dans sa composition.

Le meilleur mode de préparation consiste à détacher avec soin les organes qui constituent le petit appareil d'excrétion des larmes, c'est-à-dire la moitié interne des paupières, avec une petite portion de la peau du front et du nez, l'os unguis et les parties molles de tout le tiers supérieur du canal nasal. On plonge la pièce anatomique dans un petit vase plat en cristal à moitié rempli d'eau, et l'on procède à l'ouverture du sac lacrymal, en fendant les conduits lacrymaux.

L'eau alcoolisée est utile, dans le cas où la muqueuse du sac est très injectée de sang; car ce liquide se coagule dans les capillaires, sous l'influence de l'alcool, ce qui rend assez facile l'étude du réseau capillaire. L'eau, additionnée de quelques gouttes d'acide acétique, facilite l'étude de la couche épithéliale et des glandes de la muqueuse.

La membrane du sac lacrymal, examinée sous l'eau, présente un aspect granuleux, qui rappelle la disposition des membranes muqueuses pourvues normalement de papilles; regardée avec une forte loupe, il est facile de constater qu'au centre de chaque granulation ayant l'aspect d'une papille, existe un petit réseau capillaire. Nous verrons plus loin quelle est la nature de ces granulations.

Muqueuse des conduits lacrymaux. — La muqueuse des conduits lacrymaux est un prolongement de la conjonctive oculaire, avec quelques différences que nous allons signaler. Elle est formée d'un chorion et d'une couche épithéliale, de vaisseaux et de nerfs, comme la conjonctive; mais elle est lisse, c'est-à-dire qu'elle ne présente

(1) *Anatomie descriptive*, tome II, page 616.

pas de papilles. Le chorion est mince, composé d'une trame peu serrée de tissu conjonctif à fibres très fines, de fibres de tissu élastique de la deuxième variété ou tissu élastique dartoïque. Cette trame est imbibée par une substance amorphe, transparente, analogue à la lymphe plastique; elle est parcourue par des vaisseaux et par des nerfs, et adhère au tendon de l'orbiculaire. La couche épithéliale est composée de cellules pavimenteuses, semblables à celles de la conjonctive, jusqu'à une petite distance au delà des points lacrymaux (voyez fig. II, nº 4); à partir de ce point jusqu'à l'embouchure des conduits lacrymaux dans le sac, l'épithélium est une variété transitoire, irrégulière, entre l'épithélium pavimenteux et l'épithélium cylindrique ou prismatique.

Muqueuse du sac. — La muqueuse du sac se compose des mêmes éléments constituants que la précédente, c'est-à-dire d'un chorion et d'une couche épithéliale, et d'éléments accessoires, tels que vaisseaux, nerfs et glandes.

Le chorion de la muqueuse du sac est plus épais que celui des conduits lacrymaux; il est formé d'une trame peu serrée du tissu conjonctif très fin, de fibres de tissu élastique dartoïque également très fines, de vaisseaux capillaires très abondants et de nerfs. La trame du chorion est imbibée d'une substance amorphe, hyaline, coagulable par l'acide acétique. Cette trame adhère assez intimement vers sa partie antérieure au tendon du muscle orbiculaire. Les petites branches artérielles qui se distribuent dans l'épaisseur du derme ou chorion de la muqueuse du sac sont accompagnées, pendant leur trajet, par un cordon nerveux contenant à peu près une vingtaine de tubes. Ce cordon se subdivise comme la petite artère, de distance en distance; nous avons pu suivre ces divisions jusqu'au point où le cordon nerveux ne contenait que trois tubes.

Glandes — Les glandes du sac lacrymal sont bien plus nombreuses qu'on pourrait le supposer en étudiant la muqueuse sans se servir du microscope. Les petites élevures, sous formes de granulations, que nous avons signalées, au commencement de cette note, sont constituées par des groupes d'acini glandulaires, entourés d'un réseau capillaire très riche et accompagnés de petits filets nerveux (fig. II, nos 1, 2, 2, 2, 3). Nous n'avons rencontré dans la muqueuse du sac *qu'une seule espèce de glandes*, les glandes *mucipares;* et cela malgré une étude très suivie pendant plus de deux mois, et malgré toutes les précautions qu'on doit prendre et que nous avons prises dans le cours de cette étude. Ces glandes excessivement abondantes, comme nous venons de le dire, présentent la plus grande analogie, et comme forme et comme disposition, avec les glandes de la pituitaire. Elles sont disposées par groupes, dont chacun est composé de deux ou plusieurs acini placés entre la couche épithéliale de la muqueuse et la partie la plus superficielle de son chorion.

Chacun des canaux excréteurs qui vont s'ouvrir à la surface de la muqueuse reçoit deux ou plusieurs autres petits canaux qu'on peut appeler primitifs (fig. I, nº 3), et dans lesquels viennent s'aboucher plusieurs culs-de-sac glandulaires (fig. I,

nos 1, 1). La structure anatomique de ces petits organes est tout à fait analogue à celle des autres glandes acineuses de l'économie, c'est-à-dire que chaque cul-de-sac glandulaire est composé d'une paroi externe, mince, hyaline, assez élastique, et d'une enveloppe interne composée de noyaux d'épithélium nucléaire, adossés les uns aux autres pour constituer une membrane régulière (fig. I, no 2). Les canaux excréteurs primitifs de ces glandes, ceux dans lesquels viennent s'aboucher les culs-de-sac glandulaires, sont composés d'une gaîne très mince, formée par un peu de tissu conjonctif excessivement fin (fig. I, no 5); par quelques fibres très déliées de tissu élastique; par une couche interne épithéliale composée de petites cellules irrégulières d'épithélium, se rapprochant par leur forme, de l'épithélium prismatique (fig I, no 6); et enfin, par quelques fibres-cellules ou fibres musculaires de la vie organique, disséminées à la surface externe de ces canalicules excréteurs (fig. I, no 7).

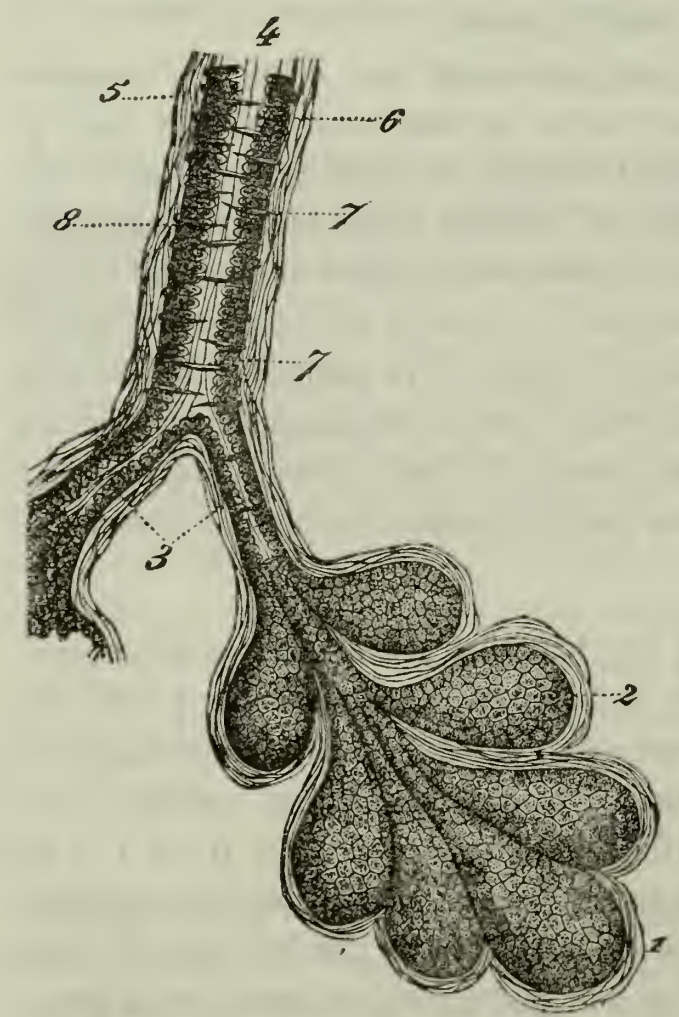

(Fig. I.)

Explication de la figure I.

1. Culs-de-sac glandulaires.
2. Épithélium tapissant ces culs-de-sac.
3. Canaux excréteurs primitifs.
4. Canal excréteur principal.
5. Tunique adventice de ce canal.
6. Sa couche épithéliale.
7. Fibres-cellules, ou fibres musculaires de la vie organique.
8. Lumière du canal excréteur.

Les canaux excréteurs secondaires, ceux qui viennent s'ouvrir à la surface de la muqueuse (fig. I, no 4), offrent la même composition anatomique que les précédents; seulement, chacune de leurs couches est plus épaisse et mieux accentuée dans ses éléments constitutifs.

Un réseau capillaire extrêmement riche vient se distribuer régulièrement dans l'épaisseur des acini glandulaires et à la périphérie, de manière que, dans les mailles de ce réseau, se logent les sacs glandulaires (fig. II, no 3).

Les nerfs sont assez abondants et accompagnent les vaisseaux capillaires les plus volumineux, se divisant successivement comme eux.

Couche épithéliale. — La couche épithéliale qui revêt la membrane muqueuse du sac lacrymal est composé de cellules d'épithélium prismatique, mais moins régulières que le type de ces cellules (fig. II, nº 5).

Nous avons cherché vainement les cils vibratiles de ces cellules épithéliales. Dans nos premières investigations, nous pensions que peut-être une légère altération cadavérique avait suffi pour les détruire; mais nos recherches ultérieures, faites avec toutes les précautions possibles, nous ont prouvé que l'épithélium de la muqueuse *est*

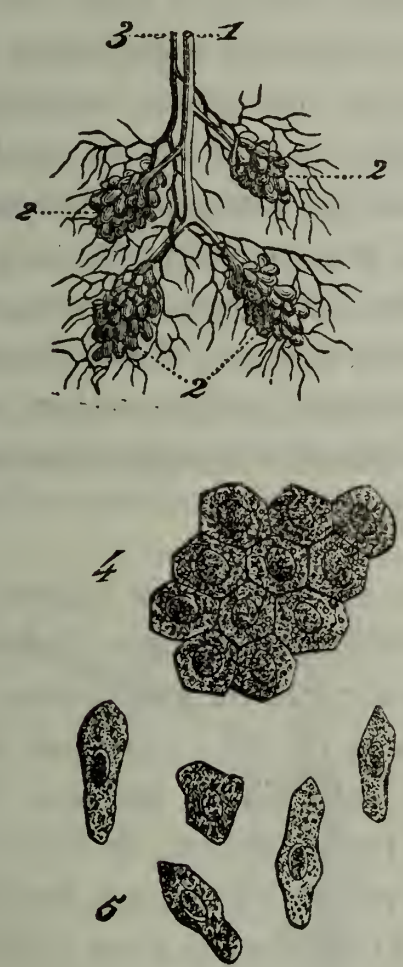

(Fig. II.)

Explication de la figure II.

Préparation des éléments de la muqueuse du sac, à un faible grossissement, pour se faire une idée de l'ensemble.

1. Canal excréteur.
2. Acini glandulaires.
3. Capillaires et leurs divisions.
4. Épithélium pavimenteux des conduits lacrymaux.
5. Cellules d'épithélium prismatique du sac.

un épithélium prismatique sans cils vibratiles. Plus tard, nous avons vu dans le traité de splanchnologie de Huschke, p. 598 le passage suivant :

« L'épithélium du sac lacrymal et du canal nasal est vibratile depuis le haut jusqu'en bas, selon Henle : ses cylindres ont 1/225 de ligne de longueur, ses noyaux arrondis 1/370 à 1/310, ses noyaux ovales 1/200 ; ses nucléoles 1/1250. *Cependant on n'y a point encore vu de mouvement vibratile non plus que de cils.* »

Passons maintenant à l'étude des altérations que l'on trouve dans le catarrhe du sac.

1º Produits sécrétés — On en apprécie facilement les qualités, en exerçant une compression méthodique sur le grand angle de l'œil. De cette manière, on fait refluer,

par les points lacrymaux, le contenu du sac lacrymal. Toutefois, il arrive souvent qu'une partie y séjourne, et pour lui donner issue par le point lacrymal supérieur, il suffit de pratiquer une injection d'eau tiède par le point lacrymal inférieur. Lorsque le canal nasal est large, la pression sur le grand angle chasse le contenu dans la narine, ce qui en rend l'examen plus difficile. Il suffit alors de faire incliner la tête du malade en avant, au moment où l'on comprime le sac, afin de recevoir le liquide dans un vase.

Les produits sécrétés par le sac sont de diverse nature. Chez quelques sujets, c'est un liquide légèrement trouble, mélangé d'une certaine quantité de flocons qui ressemblent à ceux que l'on retrouve parfois dans l'urine, alors qu'il existe une légère phlogose de la muqueuse vésicale. Chez d'autres, ces mucosités se présentent sous la forme de filaments blanchâtres, ou de petits rubans très étroits, décrivant des inflexions, qu'on ne saurait mieux comparer qu'à des filaments de vermicelle cuit. Chez d'autres encore, le sac est distendu par un liquide qui ressemble à une solution épaisse de gomme, à du mucilage, ou au liquide de la grenouillette. Ou bien le sac renferme un liquide de couleur blanche laiteuse ; véritable muco-pus ; ou bien enfin, c'est un liquide blanc jaunâtre et parfois même jaune verdâtre, c'est-à-dire du pus proprement dit. Chez le même malade, la nature du produit, sécrété par le sac, change souvent du jour au lendemain ; souvent encore on rencontre simultanément, chez le même sujet, des produits divers accumulés dans le sac.

2° Lésions internes du sac. — La face interne du sac lacrymal est souvent saine, parfois parsemée de plaques rouges (observ. d'Auzias), sans vestiges d'ulcérations (observ. de Janin). On a trouvé les orifices des canaux excréteurs glandulaires dilatés (observ. de Janin et de Béraud). Janin a constaté, dans un cas, la présence de très petites tumeurs de la grosseur de graines de pavot blanc, dures, occupant l'épaisseur de la muqueuse ; la compression faisait sortir, par les orifices de ces tumeurs, un liquide jaunâtre analogue à celui qui est fourni par les follicules de Meïbomius. Béraud a trouvé les conduits excréteurs des glandes du sac remplis d'une matière visqueuse jaunâtre. Sur un autre sujet, il existait, à la partie supérieure du sac, une sorte de végétation polypiforme du volume d'une grosse tête d'épingle.

Toutes ces altérations dénotent bien que le catarrhe du sac a son siége dans les éléments folliculaires ou glandulaires de la muqueuse. A une époque avancée de la maladie, lorsque celle-ci a duré plusieurs années, les parois du sac sont devenues friables et se déchirent facilement ; la muqueuse est épaissie, boursouflée, villeuse et même fongueuse ; la coupe offre un aspect lardacé. Il résulte de ces dernières lésions que la cavité du sac est réduite à de petites dimensions.

Alors même que l'on trouve, dans le sac, des lésions avancées de tissu, le canal nasal peut être resté libre ; c'est ce qui résulte des observations de Béraud, notamment de la cinquième et huitième autopsies rapportées par ce chirurgien. Je reviendrai plus tard sur ces faits.

Symptomes. — Le catarrhe du sac lacrymal se développe d'une manière lente. Pendant longtemps, parfois plusieurs années, les malades ont un peu de larmoiement, une sensation de gêne, de picotements, derrière les paupières. A une époque plus avancée, ils se plaignent d'avoir l'œil baigné, par intervalles, d'une humeur. Si on examine la face interne des paupières, on trouve que la conjonctive palpébrale offre une injection composée de vaisseaux ramifiés parallèlement aux follicules de Meïbomius. Il n'est pas rare de rencontrer un état villeux de la conjonctive palpébrale depuis le bord adhérent du cartilage tarse jusqu'au cul-de-sac oculo-palpébral. A la place de la dépression qui existe, dans l'état normal, au niveau du grand angle de l'orbite, on trouve une élevure et parfois une véritable tumeur, d'un volume qui varie entre un pois et une fève. Cette tumeur est circonscrite par les limites mêmes du sac, molle, dépressible; lorsqu'on la comprime avec la pulpe d'un des doigts, on fait refluer, par l'un et l'autre points lacrymaux, des produits de nature variable; tantôt c'est un fluide comparable à une solution gommeuse ou à un mucilage; d'autres fois, c'est un liquide légèrement trouble mélangé de mucosités qui ressemblent à des flocons, ou bien à des filaments de vermicelle cuit; d'autres fois encore, c'est du muco-pus, ou enfin du pus véritable.

Chez quelques sujets, la pression exercée sur le sac évacue le contenu, partie par les points lacrymaux, partie par le canal nasal dans la narine. Il en est qui, toutes les fois qu'ils compriment le sac, font sortir, tout ce qu'il renferme, par la narine, sans

Fig. III.

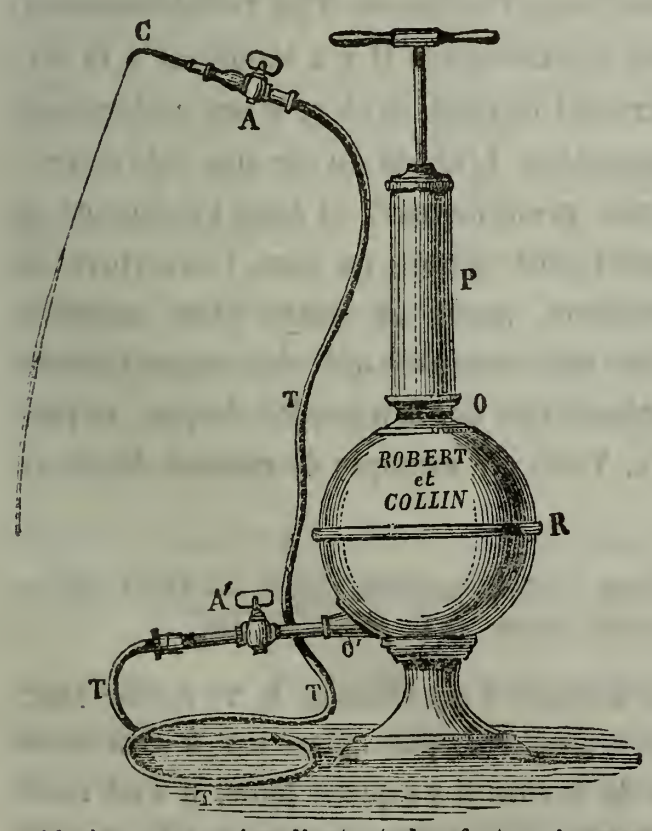

Explication de la figure III.

Appareil à air comprimé, pour pratiquer des injections dans les voies lacrymales à travers les points lacrymaux. Cet appareil se compose d'un réservoir en cuivre (R) de forme sphéroïdale, d'une capacité d'un quart de litre environ, pourvu de deux ouvertures, l'une supérieure (O), l'autre latérale (O'). A la première s'adapte une petite pompe foulante (P); à la seconde, un tuyau flexible (TTTT) pourvu, à chacune des extrémités, d'un ajutage en cuivre (AA'), avec un robinet pouvant être ouvert ou fermé à volonté, pour laisser passer ou pour intercepter la colonne de liquide qui doit arriver à travers le tube. Enfin, à l'extrémité libre du tuyau se visse une canule (C), semblable à celle que l'on adapte à la seringue d'Anel.

On introduit l'eau ou tout autre liquide médicamenteux dans le récipient, par l'ouverture supérieure, en ayant soin de ne remplir le vase qu'aux deux tiers. On visse, d'une part, le tube dont on ferme le robinet, et de l'autre la petite pompe foulante (P) dont on fait jouer le piston, ce qui refoule une certaine quantité d'air dans le réservoir, et a pour conséquence de soumettre la colonne de liquide à une pression d'autant plus forte qu'on a comprimé l'air davantage. On visse alors la canule (C) à l'extrémité libre du tube, et, saisissant cette extrémité, on introduit le bout de la canule elle-même dans le point lacrymal inférieur. On ouvre le robinet. A l'instant même, et sans le moindre effort exécuté par le chirurgien, une colonne de liquide égale en diamètre à celui de la canule pénètre à travers le canal lacrymo-nasal.

qu'il en reflue par les points lacrymaux. Si au moyen d'une canule fine adaptée à une seringue d'Anel, ou à l'appareil à pompe (fig. III) que nous avons fait construire pour injecter les voies lacrymales, on pousse une certaine quantité d'eau tiède par le point lacrymal inférieur, le liquide reflue en très grande quantité par le point lacrymal supérieur, entraînant avec lui des mucosités. Lorsque l'injection a été soutenue pendant quelques instants, et qu'on fait exécuter au patient une forte expiration, la bouche et la narine du côté opposé au mal étant fermées, on voit quelques gouttes de liquide arriver à l'orifice de la narine du côté correspondant à l'affection. Chez certains sujets la narine reste sèche, quelle que soit la force avec laquelle le liquide est lancé dans le sac, quelle que soit la durée de l'injection; mais cela est très rare. L'œil demeure sain, la vue est bonne et ne se trouble que lorsque le larmoiement redouble. Quelques sujets accusent une sensation de sécheresse dans la narine correspondante, *un embarras* continuel au cerveau, comme lorsqu'on s'enrhume. Sur 27 malades dont j'ai recueilli l'observation, la blépharite ciliaire n'a été rencontrée que quatre fois.

Marche, terminaisons. — Abandonnée à elle-même, l'affection s'accroît lentement. Elle dure des mois et des années. J'ai observé des malades qui en étaient atteints depuis cinq, dix et même seize ans. Il en est qui se contentent, pour tout traitement, de comprimer la tumeur du grand angle de l'œil, pour chasser les mucosités au dehors. Chez les femmes, il se manifeste généralement une recrudescence, pendant la période menstruelle. D'autres fois, la maladie, après être demeurée stationnaire pendant des années, change brusquement de physionomie. Sous l'influence d'un refroidissement, ou d'un de ces états généraux de l'organisme dans lesquels il y a tendance à la formation du pus, tels que la variole, le sac lacrymal devient le siége d'une phlegmasie aigüe (dacryocystite), qui se termine par suppuration. L'abcès du sac une fois ouvert, le pus est évacué au dehors, la plaie se cicatrise promptement, et sous l'influence de cette inflammation aiguë, le catarrhe disparaît sans retour ; ou bien, l'ouverture du sac dégénère en fistule qui se cicatrise elle-même, après un temps plus ou moins long, alors que la muqueuse cesse de sécréter ces mucosités qui s'échappent continuellement par l'orifice de la fistule, mélangées d'une petite quantité de pus, et parfois seulement d'un liquide épais et visqueux. Voici un exemple de chacun des deux modes de terminaison :

Obs. I. — *Catarrhe ancien du sac lacrymal gauche. — Dacryocystite aiguë. — Abcès du sac ouvert artificiellement. — Cicatrisation rapide de la fistule du sac.*

La femme M..., âgée de 37 ans, cuisinière, se présente à ma clinique, le 27 février 1862. Depuis dix ans, elle est affectée d'un larmoiement à gauche. Depuis quatre ans, il s'est formé une grosseur au niveau du grand angle de l'orbite de ce côté. Il y a quatre jours, il s'est manifesté du gonflement, de la rougeur et de la douleur, à la région du sac et à la paupière inférieure.

A l'examen de la patiente, nous trouvons tous les signes d'une dacryocystite suppurée. L'abcès est ouvert immédiatement.

Le 1er mars, la tuméfaction a considérablement diminué. Une injection d'eau poussée par le point lacrymal inférieur sort tout entière par la fistule.

Le 5, l'ouverture anormale persiste, l'injection du conduit lacrymal inférieur donne le même résultat.

Le 7, en répétant cette injection, quelques gouttes d'eau passent par la narine. Le 10, la fistule est cicatrisée. Une injection d'eau faite par le point lacrymal inférieur passe par la narine. Il reste une légère tuméfaction de la paupière inférieure qui ne tarde pas à disparaître.

Obs. II. — *Catarrhe ancien du sac lacrymal gauche. — Variole. — Dacryocystite aiguë. — Abcès du sac. — Fistule consécutive. — Guérison après deux mois et demi.*

Madame D..., âgée de 34 ans, d'une complexion délicate, d'un tempérament nerveux, de la clientèle de M. le docteur Loiseau, était venue me consulter, trois ou quatre fois, dans les premiers mois de l'année 1861, pour une tumeur du sac lacrymal gauche, tumeur dure, se vidant lentement dans la narine correspondante, par une pression continue avec le doigt. Les injections d'eau pratiquées, dans le sac, avec la seringue d'Anel (à cette époque, je n'avais pas encore mon appareil à pompe), arrivaient très difficilement dans la narine; c'est à peine si, en soutenant la pression, on parvenait à faire passer quelques gouttes d'eau. La patiente, retenue chez elle par les occupations de son commerce, cessa de venir me voir, quand, le 23 décembre dernier, elle me fit appeler. Atteinte depuis trois semaines d'une variole confluente, il s'était manifesté, dans la période de desquamation, une violente inflammation du sac lacrymal (dacryocystite). J'ouvris largement l'abcès du sac et fis appliquer, pendant plusieurs jours, des cataplasmes émollients sur la région orbitaire. Dès que la phlegmasie fut arrivée à la période décroissante, je pratiquai, tous les jours, des injections d'eau tiède, par le point lacrymal inférieur. A partir du commencement du mois de février, les injections d'eau ne furent faites que tous les trois ou quatre jours. Plusieurs fois la fistule du sac, réduite à un pertuis, se cicatrisa, puis se rouvrit.

Dans les premiers jours de mars, la guérison était complète et ne s'est pas démentie depuis (octobre 1862).

Dans d'autres cas, la fistule qui succède à l'ouverture de l'abcès du sac se cicatrise promptement; mais le catarrhe subsiste, et il devient nécessaire de l'attaquer directement, si on veut empêcher l'affection de faire des progrès. L'observation suivante en est un exemple :

Obs. III. — *Catarrhe ancien du sac lacrymal gauche. — Dacryocystite suppurée suivie d'une fistule du sac. — Guérison de la fistule. — Persistance du catarrhe du sac pendant plusieurs mois — Quatre injections iodées dans le sac. — Guérison.*

La dame L..., âgée de 37 ans, sans profession, bien réglée, mère de dix enfants, a depuis longtemps les paupières malades et un larmoiement des deux côtés. Il y a six semaines, il se manifeste un gonflement de la région orbitaire gauche; puis il se forme un abcès au grand angle de l'œil, abcès suivi d'une fistule de la même région.

Le cinq octobre 1861, nous constatons que les quatre paupières sont affectées d'une blépharite glandulo-ciliaire. Au niveau du grand angle de l'œil gauche, immédiatement au-dessous de la commissure interne des paupières, existe une petite ulcération.

Une injection d'eau poussée par le point lacrymal inférieur passe, partie par la narine, partie par la fistule (*pommade au précipité rouge, collyre de sulfate de cuivre*).

Dès le 8, l'ulcération du grand angle de l'œil est cicatrisée, l'injection d'eau faite par le point lacrymal inférieur passe en partie par la narine. (*Injection d'eau pure, tous les jours par le point lacrymal inférieur.*)

Le 23, l'injection d'eau, poussée par le point lacrymal inférieur, fait sortir par le supérieur quelques mucosités. Le larmoiement est moins intense. Sous l'influence des injections aqueuses, les mucosités du sac diminuèrent tous les jours. Pendant cinq mois, ces injections furent faites à des intervalles variés.

Malgré ce traitement, la pression sur le grand angle de l'orbite faisait toujours refluer des mucosités par les points lacrymaux. Le 18 février 1862, je pratiquai dans le sac une injection de quelques gouttes de teinture d'iode mélangée de parties égales d'eau distillée. Deux jours après la même injection est réitérée. Dès le 21, le catarrhe du sac tend à devenir purulent. Le 21, je pratique une troisième injection de teinture d'iode dans le sac, et enfin le 22, une quatrième injection.

Le 25, il existe une inflammation subaiguë du sac; la région correpondante à ce dernier est sensible à la pression qui fait sortir par le point lacrymal inférieur du pus sanieux. La conjonctive oculo-palpébrale est congestionnée. Le 28, on constate, au grand angle de l'œil, une tumeur qui, par la pression, laisse refluer par les points lacrymaux un pus jaune verdâtre.

Le 3 mars, le sac lacrymal s'est ouvert à l'extérieur; une injection d'eau poussée par le point lacrymal inférieur sort tout entière par cette fistule de nouvelle formation. Le 5, l'injection sort, en grande partie, par la narine correspondante. A partir de cette époque, la fistule se resserra progressivement; ce n'est qu'à la fin de mars que la cicatrisation fut complète. Dès les premiers jours d'avril, on pouvait constater qu'il n'existait plus la moindre mucosité dans le sac; la pression la plus forte sur l'organe n'en faisait pas refluer le moindre filament par les points lacrymaux. L'injection d'eau poussée par le point lacrymal inférieur passait toujours, en partie, par la narine. Depuis cette époque la guérison a subsisté.

Diagnostic. — Il est facile, tellement qu'avec de l'habitude, on reconnaît la maladie, alors même qu'elle est au début, avant d'avoir interrogé le patient. On voit un petit ruisseau de larmes accumulées tout le long du cul-de-sac oculo-palpébral inférieur, lorsque le malade tient les paupières écartées quelques instants. Au niveau du grand angle de l'œil, au lieu d'une dépression, on remarque une légère élevure et, lorsque le catarrhe est ancien, une véritable tumeur. Vient-on à comprimer la région saillante ou pratique-t-on une injection d'eau tiède par le point lacrymal inférieur, on fait refluer, par les points lacrymaux, tantôt un liquide ressemblant à une solution épaisse de gomme, tantôt un liquide trouble mélangé de mucosités, tantôt enfin du pus.

Il importe peu de tenir compte de l'état du canal nasal, dans le catarrhe du sac. C'est là un fait d'observation pratique sur lequel je reviendrai ultérieurement. Il est facile cependant de s'assurer du degré de perméabilité de ce conduit, en faisant une injection d'eau par le point lacrymal inférieur. Si la muqueuse est boursouflée au point d'intercepter toute la lumière du canal, le liquide reflue en entier par l'autre

point lacrymal, et aucune goutte ne passe par la narine; tandis que, si le conduit a conservé en partie ou en totalité son calibre, l'eau passe en quantité plus ou moins considérable par la fosse nasale correspondante.

Étiologie. — Les femmes sont incomparablement plus souvent atteintes de phlegmasies de la muqueuse du sac lacrymal que les hommes. Sur vingt-sept malades dont j'ai rassemblé les observations, je ne trouve qu'un seul homme et deux enfants du sexe masculin. L'affection se développe à tous les âges de la vie ; je l'ai vue sur un enfant de 4 ans, d'une part, et sur une femme de 62 ans, de l'autre. Les professions qui exigent l'application continue des yeux, telles que celles de couturière, de lingère, de giletière, sont notées pour la majeure partie des femmes affectées. La constitution des malades est généralement bonne ; j'ai même observé le catarrhe du sac chez des femmes fortement constituées. La plupart des sujets atteints de cette maladie ont une injection modérée de la conjonctive palpébrale; quelques-uns présentent une blépharite glandulo-ciliaire. J'ai observé rarement des lésions du bulbe. On a prétendu que les fistules du sac sont plus fréquentes à gauche qu'à droite, et l'on a cru trouver une explication de ce fait dans l'étroitesse relativement plus grande du canal nasal gauche (1). Or, sur 27 malades atteints de catarrhe du sac, j'ai trouvé l'affection, à droite 17 fois; à gauche 9 fois ; des deux côtés une seule fois.

Pronostic. — Cette affection a plusieurs inconvénients ; le larmoiement est incessant et quelquefois assez prononcé, pour gêner l'exercice de la vision. A un degré avancé, la production d'une tumeur, au grand angle de l'œil, occasionne une véritable difformité. Ajoutez, que l'existence du catarrhe expose les malades à être affectés, d'un moment à l'autre, d'une dacryocystite aiguë, et, par suite, d'une fistule du sac.

Traitement. — Les moyens médicaux, les topiques de toutes sortes, que l'on a dit guérir la tumeur et la fistule lacrymales, n'agissent pas autrement qu'en supprimant la sécrétion catarhale du sac. Heister (2) préconise les injections, dans le sac, avec les infusions tièdes de feuilles d'hyssope et de véronique, avec les eaux minérales de Wisbad, d'Emsen, de Seltz. Janin (3) a obtenu un succès avec de l'eau camphrée ; Scarpa loue beaucoup l'onguent ophthalmique de Janin. D'autres chirurgiens, notamment Lisfranc (4), font grand cas des émissions sanguines locales, des émollients, des injections avec une solution de chlorure de soude. Weller (5) vante, contre la blennorrhée du sac lacrymal, les onctions avec l'onguent mercuriel, les collyres d'une solution de perchlorure de mercure, de pierre divine mêlée de laudanum, d'acétate de plomb. Il recommande, de plus, un emplâtre stibié derrière l'oreille. Vidal de Cassis attache, comme Velpeau, une grande importance au traitement antiphlogis-

(1) Malgaigne. *Anatomie chirurgicale*, 2e édit., tome Ier, page 716.
(2) *Loc. cit.*, tome II, page 540.
(3) *Loc. cit.*, page 312.
(4) *Dictionnaire de médecine en 15 volumes*, tome VIII, page 189.
(5) *Loc. cit.*, tome I, page 192.

tique local, aux émollients, aux fumigations par la narine; ces dernières avaient déjà été proposées par Louis (1). Mackenzie (2) a passé en revue les divers moyens imaginés pour combattre la blennorrhée du sac; il cite notamment les sangsues appliquées sur le grand angle de l'orbite, ou sur la pituitaire; la pommade au précipité rouge étendue sur le bord libre des paupières, au voisinage des points lacrymaux; les onctions sur le sac avec une pommade à l'iodure de potassium; le badigeonnage du grand angle de l'œil avec la teinture d'iode; l'électrisation, en plaçant l'un des conducteurs sur le sac et l'autre dans la narine, les injections médicamenteuses portées dans le sac, au moyen de la seringue d'Anel, soit une solution de 5 à 20 centigrammes de nitrate d'argent cristallisé pour 30 grammes d'eau distillée; soit une solution de 5 centigrammes de muriate de mercure et de 30 centigrammes de muriate d'ammoniaque pour 30 grammes d'eau distillée; soit encore une solution de pierre divine; de l'acide chlorhydrique fortement étendu; ou de l'acide nitrique très dilué. Le chirurgien de Glascow vante, par-dessus tout, une solution étendue de potasse caustique, 4 à 8 grammes de solution de potasse et 180 grammes d'eau. Warthon Jones (3) emploie les antiphlogistiques locaux, le collyre de bichlorure de mercure, la pommade au précipité rouge. Warlomont m'a dit réussir très bien à guérir le catarrhe du sac par les pommades avec de fortes proportions de sulfate de cuivre. Quaglino (4) a proposé, après avoir vidé le sac, de porter, avec un pinceau humide, sur l'angle interne de l'œil, au voisinage des points lacrymaux, une ou deux fois par jour, de la poudre d'acétate de plomb neutre.

Pour guérir le catarrhe du sac lacrymal, il faut de toute nécessité modifier la vitalité de la muqueuse qui tapisse cette cavité; on ne peut arriver à ce résultat qu'en portant des topiques dans l'intérieur de l'organe. Il est difficile de comprendre que les injections dans le canal lacrymo-nasal, qui ont donné de si beaux résultats à Anel, soient aujourd'hui tombées dans un discrédit complet, à tel point que Deval (5) les rejette de la manière la plus absolue, en se fondant sur l'autorité de Beer, de Chélius, de Jœger et de Rosas. La prévention de cet oculiste, pour ce moyen si simple et si efficace, est portée à un tel degré, qu'il reproche aux injections dē froisser et de fatiguer les tisssus, d'érailler et de faire saigner la membrane qui tapisse les conduits lacrymaux; toutes circonstances que je n'ai jamais observées sur les nombreux malades auxquels j'ai pratiqué, depuis quatre ans, des injections avec la seringue d'Anel. Si ce mode de traitement a été généralement abandonné, c'est qu'on n'a pas saisi l'indication précise à remplir dans ces cas. Préoccupé par l'idée d'un rétrécissement du canal nasal, on a employé les injections à travers les voies lacrymales pour *déboucher* le canal, afin de rétablir le cours des larmes. On en a fait un moyen

(1) *Mémoires de l'Académie de chirurgie,* tome II, page 211.
(2) *Loc. cit.,* tome I, page 390.
(3) *Loc. cit* , page 670.
(4) *Annales d'oculistique,* tome XXXIV, page 290.
(5) *Loc. cit.,* page 966.

purement *mécanique* au lieu de s'en servir comme d'un puissant *modificateur de la vitalité* de la muqueuse du sac. Pour réussir avec les injections, il fallait employer un topique qui eût la propriété de changer la sécrétion morbide dont le sac est le siége. A l'instar des chirurgiens que j'ai cités, j'ai usé de divers remèdes, pour tarir cette sécrétion, et avant de faire connaître le moyen auquel je me suis définitivement arrêté aujourd'hui, il ne sera pas sans intérêt de passer en revue les essais antérieurs avec d'autres topiques.

J'ai essayé les injections, faites tous les jours, par les points lacrymaux, avec une solution légère de *sulfate de zinc*. Cinquante séances n'ont donné qu'un résultat à peine appréciable, bien que j'eusse conseillé l'emploi simultané de fumigations émollientes par la narine, l'introduction dans le grand angle de l'œil d'une pommade au précipité rouge.

Obsev. IV. — *Catarrhe du sac lacrymal gauche. — Canal nasal perméable. — Cinquante séances d'injection par les points lacrymaux avec une solution étendue de sulfate de zinc. — Pas de guérison.*

Madame F..., âgée de 40 ans, d'une constitution moyenne, de la clientèle de M. le docteur Lesaunier, m'est adressée, par ce dernier, dans le courant du mois d'avril 1861. Cette dame a été prise, il y a trois ans, de larmoiement de l'œil gauche, de sécheresse dans la narine correspondante et *d'un embarras continuel au cerveau*, comme lorsqu'on s'enrhume. Peu à peu, il se forma, au grand angle de l'orbite, une grosseur; que la patiente pouvait faire disparaître par une légère pression, et sur laquelle elle appliquait parfois un cataplasme de riz.

Je constate l'existence, au grand angle de l'orbite gauche, d'une tumeur, présentant tous les caractères d'une distension du sac lacrymal par un liquide. En comprimant cette saillie, on fait refluer par le point lacrymal inférieur du muco-pus. La muqueuse palpébrale est légèrement injectée. La patiente dit qu'elle est obligée de comprimer la tumeur, plusieurs fois par jour, pour la vider. Il existe un larmoiement continuel du côté affecté. Une injection ayant été pratiquée, avec une seringue d'Anel, par le point lacrymal inférieur, la patiente accuse la sensation d'une humidité à peine appréciable dans la narine gauche. Ce n'est qu'à la cinquième séance, que quelques gouttes de liquide sortent par la narine ; à la huitième, quelques gouttes arrivent dans la gorge. Je prescrivis des fumigations, dans la narine gauche, avec de la vapeur d'une décoction de racine de guimauve, une pommade au précipité rouge, à introduire le soir à l'angle interne de l'œil. Je faisais, tous les jours, une injection, par le point lacrymal inférieur, avec une faible solution de sulfate de zinc.

Tout alla bien d'abord; la tumeur du sac se reformait rarement; c'est à peine si la malade était obligée de la presser deux fois, pendant vingt-quatre heures. La compression en faisait refluer le contenu par la narine. J'avais bientôt mis entre les injections un intervalle de deux, puis de trois jours, et j'arrivai ainsi à la somme totale de vingt-deux séances d'injections par le point lacrymal inférieur.

Dès le 30 mai, la tumeur du sac s'était reproduite ; par la pression on faisait toujours passer le liquide dans la narine ; mais l'injection par le point lacrymal inférieur passait plus difficilement et refluait par le point lacrymal supérieur. En même temps, la conjonctive palpébrale était plus rouge. Néanmoins, je persévérai dans l'emploi des mêmes moyens.

Huit jours après, l'affection était améliorée de nouveau; les injections passaient mieux ; la

malade comprimait moins souvent la tumeur. Le 25 juin, les règles paraissent; la tumeur du sac fortement distendue renferme un liquide gommeux.

Une injection par le point lacrymal inférieur reflue presque tout entière par le supérieur; c'est à peine s'il en passe une goutte dans la gorge. Le 12 juillet, les injections passent assez bien par le nez; il y a des mucosités dans le sac. Le 18, le sac lacrymal se distend toujours, plusieurs fois dans la journée ; les injections passent en partie par le nez.

La patiente, lasse, sans doute, d'un traitement qui ne lui a procuré qu'une amélioration insignifiante, me propose de l'interrompre.

En résumé, dans ce cas, après cinquante séances d'injection, par le point lacrymal inférieur, avec une solution très étendue de sulfate de zinc, combinée avec l'application de la pommade au précipité rouge, au grand angle de l'œil, il y a eu une légère amélioration.

Les injections *d'eau salée* pratiquées, pendant des semaines, à travers le canal lacrymo-nasal; l'application poursuivie pendant près de deux mois, au grand angle des paupières, de pommades au *précipité rouge* ou au sulfate de cuivre, ne m'ont donné aucun résultat. Chez un homme, qui s'est présenté à ma clinique, le 19 juillet 1861, envoyé par le docteur Grammaire, j'essayai les injections à travers le canal lacrymo-nasal, avec de *l'urine copahifère*. Dans ce but, j'avais prescrit au patient de prendre, pendant plusieurs jours, une certaine dose de baume de copahu et de m'apporter de l'urine que j'employais pour faire les injections. Il n'y eut pas la moindre amélioration.

Après tous ces essais, demeurés infructueux; après avoir surtout remarqué qu'alors même que le canal nasal devenait plus perméable, sous l'influence des injections journalières, le catarrhe du sac n'en persistait pas moins, au même degré, j'expérimentai la teinture d'iode. Elle réussit sur une première malade qui avait résisté à d'autres médications. Encouragé par ce succès, j'appliquai le même traitement à d'autres sujets, et les résultats n'en ont pas été moins satisfaisants.

Avant de relater les faits, il n'est pas inutile de rappeler que ce moyen a été employé antérieurement, et on s'explique difficilement qu'il n'ait pas reçu un accueil plus favorable des praticiens.

Dans le cours de l'année 1854, Am. Forget (1) communiquait à la Société médico-chirurgicale de Paris une observation de *tumeur lacrymale*, traitée d'abord infructueusement par la dilatation du canal nasal, puis, avec succès, par les injections iodées dans le sac. Dans le cas particulier dont il s'agit, l'injection iodée a été faite par un pertuis resté à la place de l'incision pratiquée antérieurement, lors de l'opération de la fistule lacrymale. D'un autre côté, Boinet (2) préconisait l'année suivante, dans le traitement des fistules lacrymales, les injections avec un liquide préparé d'après la formule suivante : ℞ : Eau distillée 30 grammes; teinture d'iode 10 grammes; iodure de potassium, 0 gr. 50 cent.; acide tannique, 0 gr. 25 cent. Il

(1) *Union médicale*, 1854, n° 73, page 301.

(2) *Iodothérapie* ou de l'emploi médico-chirurgical de l'iode et de ses composés, Paris, 1855, p. 733.

disait avoir trouvé ces injections efficaces, surtout au début de la maladie, et se proposait, en les employant, de suspendre la sécrétion muqueuse ou purulente du sac lacrymal, pour faire cesser le dacryo-blennorrhée. Il relatait même des succès obtenus par cette méthode, par Payan et Lisfranc. J. Pilz (1) a conseillé aussi les injections de teinture d'iode très étendue dans les blennorhées chroniques du sac lacrymal.

Obs. V. — *Catarrhe du sac lacrymal droit, quatre mois de traitement infructueux par les injections d'eau et la pommade au précipité rouge. — Une seule injection de teinture d'iode dans le sac. — Guérison.*

La dame G..., âgée de 52 ans, journalière, bien constituée, est traitée pendant *quatre mois consécutifs*, à ma clinique, pour un catarrhe du sac lacrymal droit. Le sac était distendu par un liquide gommeux, et plus tard par du mucus.

La patiente a été soumise, pendant tout ce temps, à des injections d'eau pure par le point lacrymal inférieur, et à des onctions, sur le bord des paupières, avec la pommade au précipité rouge. Ce mode de traitement n'a pas donné la moindre amélioration.

Le 25 novembre 1861, je pratique dans le sac, par le point lacrymal inférieur droit, une injection de quelques gouttes d'un mélange, à parties égales, de teinture d'iode et d'eau. Immédiatement après, il se développe une cuisson intense; un quart d'heure après, un chémosis séreux autour de la cornée; une légère tuméfaction au grand angle de l'œil et à la région sourcilière. (*Compresses d'eau froide sur l'orbite.*)

Le lendemain, il existe une tuméfaction œdémateuse des deux paupières et de la région du sac. Le chémosis séreux persiste. La malade accuse une douleur vive dans la région frontale.

Le 27, le chémosis séreux a diminué, ainsi que l'œdème des paupières. Vers la membrane semi-lunaire, on voit une sécrétion muqueuse.

Le 28, il reste un peu d'injection de la conjonctive oculo-palpébrale et une douleur vive de la région du sac.

Le 2 décembre, toute tuméfaction de la région orbitaire a cessé; il n'y a pas de chémosis séreux; le larmoiement a diminué.

Le 6, le larmoiement est toujours moindre. Une injection d'eau poussée par le point lacrymal inférieur passe immédiatement par le nez et par la gorge.

Le 13, le larmoiement a presque disparu; il ne se renouvelle qu'au grand air. La conjonctive palpébrale est un peu injectée.

Le 20, l'injection de la conjonctive palpébrale persiste; la caroncule et le repli semi-lunaire y prennent part.

Les follicules de Meïbomius sont distendus. Le larmoiement a disparu. Une injection d'eau faite par le point lacrymal inférieur reflue tout entière par cette ouverture. Le 25 et le 31, même état.

Le 7 février, le larmoiement persiste; la pression sur le sac ne fait toujours refluer aucune parcelle de mucus par les points lacrymaux. L'injection aqueuse par le point lacrymal inférieur reflue par la même ouverture, sans qu'aucune goutte de liquide passe par la narine. Le 21 février et le 29 mars, l'état est absolument le même. Depuis cette époque, j'ai revu la

(1) *Lehrbuch der augenheilkunde*, Prag, 1859, page 626.

patiente à plusieurs reprises, notamment à la fin du mois de juin dernier. Constamment j'ai trouvé que le catarrhe du sac était complétement guéri; que le canal nasal était demeuré imperméable aux injections faites de haut en bas et qu'il n'existait qu'un larmoiement insignifiant.

Obs. VI. — *Catarrhe du sac lacrymal droit.— Injections d'eau et pommade au sulfate de cuivre infructueuses. — Deux injections iodées dans le sac. — Guérison.*

Madame C..., âgée de 45 ans, sans profession, d'une constitution moyenne, est traitée pendant trois mois à ma clinique, pour une blépharite glanduleuse à droite. Depuis six semaines, il s'est développé un catarrhe du sac lacrymal du même côté, catarrhe traité infructueusement par les injections faites, tous les jours, par le point lacrymal inférieur, avec de l'eau pure, et par l'application de pommade au sulfate de cuivre. La patiente se plaignait surtout de larmoiement.

Le 16 décembre 1861, le sac contenait un liquide épais, mélangé de mucus, qui refluait par la pression à travers les points lacrymaux. Ce jour-là même, je pratique dans le sac, à travers le point lacrymal inférieur, une injection de quelques gouttes de teinture d'iode et d'eau distillée, mélangées à parties égales; ayant soin, cette fois, pour éviter une trop forte réaction due au contact de la teinture d'iode avec l'œil, de laver ce dernier, à grande eau, par le jet d'une seringue, dès l'apparition de la première goutte de liquide au point lacrymal supérieur.

Le 18, la région du sac est douloureuse à la pression. Depuis le jour de l'injection, il y a très peu de larmoiement. Le 20, le larmoiement a considérablement diminué. La pression sur le grand angle de l'œil ne fait rien refluer par les points lacrymaux.

Une injection d'eau pratiquée par le point lacrymal inférieur, sort en partie par le point lacrymal supérieur, en partie par la narine.

Le 13 janvier 1862, le larmoiement est revenu; la pression sur le sac fait refluer quelques mucosités. Je pratique une nouvelle injection iodée dans le sac. Cette fois, la teinture d'iode reflue, par le point lacrymal supérieur, sur la conjonctive. A l'instant, il se manifeste une douleur violente dans l'œil; il se forme rapidement un chémosis séreux et la cornée prend une teinte jaunâtre. Je lave l'œil à grande eau, néanmoins la douleur persiste longtemps.

Le 16, il existe de la douleur dans la paupière supérieure et dans l'orbite droit. La conjonctive oculaire est injectée, la cornée saine; la vue est un peu trouble. La pression dans la région du sac n'est pas douloureuse. Ces phénomènes réactionnels se calmèrent promptement. Dès le 1er février, il n'y a plus de larmoiement; l'état de l'œil est on ne peut plus satisfaisant. La pression sur le sac ne fait pas refluer la moindre mucosité par les points lacrymaux.

A partir de cette époque, tout continue à aller bien. Le 8 mars, la patiente vint me revoir, pour me dire qu'elle n'a plus de larmoiement et que la pression sur le sac n'a pas fait, une seule fois, depuis cinq semaines, refluer de mucosités par les points lacrymaux. Les paupières sont saines. Je constate que le canal nasal n'est pas perméable aux liquides injectés par le point lacrymal inférieur.

Obs. VII. — *Catarrhe purulent du sac lacrymal droit. — Quatre injections iodées dans le sac. — Guérison. — Formation consécutive d'une fistule sous-cutanée au-devant du sac. — Guérison spontanée de cette fistule.*

Le nommé R..., âgé de 11 ans, a des maux d'yeux depuis plusieurs années. Il est affecté

actuellement d'un catarrhe *purulent* du sac lacrymal droit, c'est-à-dire que la pression sur le grand angle de l'orbite fait refluer immédiatement, par les points lacrymaux, une notable quantité de pus.

En pratiquant une injection d'eau pure par le point lacrymal inférieur, quelques gouttes de liquide sortent par la narine correspondante. Le sac lacrymal gauche est sain. La moitié interne de chaque cornée est obscurcie par une tache peu épaisse. L'enfant a été soumis infructueusement, depuis trois mois, à des pommades de tous genres, et à des collyres astringents.

Le 3 février 1862, je pratique une injection, dans le sac lacrymal droit, de quelques gouttes de teinture d'iode mélangée de parties égales d'eau distillée. Le 5, la pression sur le sac fait toujours refluer du pus par les points lacrymaux. Je fais une seconde injection de teinture d'iode. Le 6, issue du pus par le point lacrymal inférieur, lorsqu'on presse sur le sac. Le 7, moins de pus que le jour précédent. Troisième injection iodée. Le 8, le sac lacrymal contient toujours du pus. Il existe une petite fistule au niveau du grand angle de l'orbite. Quatrième injection iodée dans le sac. Le 10, la pression sur le grand angle de l'orbite ne fait refluer, par les points lacrymaux, ni mucosités, ni pus. La fistule du sac est réduite à des dimensions capillaires. Une injection pratiquée par le point lacrymal inférieur passe en partie par la narine. Le 13, la fistule est complétement cicatrisée; la pression sur le sac ne fait absolument rien refluer par les points lacrymaux. Les 15, 18 et 20, l'état est tout aussi satisfaisant; pas une gouttelette de pus, pas une mucosité dans le sac. L'injection d'eau, faite par le point lacrymal inférieur, passe en partie par la narine. Le 6 mars, la guérison persiste. Le 17, il existe de nouveau une fistule au niveau du grand angle de l'œil. Pendant plusieurs jours, je cherche à m'assurer, en faisant une injection d'eau par le point lacrymal inférieur, si cette fistule communique avec le sac. Pas une goutte de liquide ne passe par l'orifice anormal. Avec un stylet d'Anel, je reconnais un décollement de la peau. La fistule est donc *sous-cutanée*, sans communication avec la cavité du sac lacrymal.

Le 7 avril, cette fistule persiste et est toujours entretenue par le décollement de la peau seulement. Vers le milieu du mois de mai, l'enfant a été ramené à ma clinique pour me faire constater que la fistule était cicatrisée. Le catarrhe du sac n'avait pas récidivé.

On a vu, par ce qui précède, qu'il a suffi généralement d'un petit nombre d'injections iodées, pour obtenir la guérison du catarrhe du sac.

Dans le cas suivant, la maladie a résisté avec plus de ténacité, et il a fallu huit injections de teinture d'iode pour en triompher.

Une autre particularité qui s'est présentée dans ce cas, c'est que, sous l'influence de l'action irritante de l'iode, le conduit lacrymal inférieur s'est notablement rétréci sans toutefois s'oblitérer.

Obs. VIII. — *Catarrhe du sac lacrymal gauche. — Huit injections de teinture d'iode dans le sac. — Guérison du catarrhe. — Conduit lacrymal inférieur rétréci.*

La dame T..., âgée de 42 ans, lingère, d'une forte constitution, bien réglée, se présente à ma clinique le 10 février 1862. Depuis six ans, l'œil gauche pleure; depuis deux mois il existe des mucosités au grand angle de l'orbite correspondant. La patiente n'a fait jusqu'ici aucun traitement sérieux.

Nous constatons que la pression sur la région du sac lacrymal gauche fait refluer quelques mucosités par le point lacrymal inférieur.

Une injection poussée par ce dernier point reflue en partie par la narine. Les paupières sont saines, non collées le matin au réveil.

Le 13 février, je pratique dans le sac une injection de quelques gouttes de teinture d'iode mélangée de parties égales d'eau distillée.

Le 14, je fais une *seconde* injection.

Le 15, la pression sur la région du sac fait refluer par le point lacrymal supérieur une quantité assez grande de muco-pus. *Troisième* injection de teinture d'iode. Le 17, il y a du pus véritable dans le sac. Le 18, *quatrième* injection de teinture d'iode. Le 24, il y a toujours du muco-pus dans le sac. *Cinquième* injection de teinture d'iode. Le 25, la pression sur le sac ne fait rien refluer par les points lacrymaux. Une injection d'eau poussée par le point lacrymal inférieur passe en partie par la narine.

Le 3 mars, il y a encore du muco-pus dans le sac. Le 5, je pratique une *sixième* injection de teinture d'iode. Le 7, l'état est le même; *septième* injection de teinture d'iode.

Le 12, la pression sur le sac fait encore refluer un peu de muco-pus par le point lacrymal supérieur. Le 14, il n'y a presque plus de larmoiement. Le 18, une injection d'eau faite par le point lacrymal inférieur occasionne une vive douleur. Une injection par le point lacrymal supérieur laisse refluer quelques mucosités, sans qu'aucune goutte de liquide passe par le point lacrymal inférieur. Je pratique une *huitième* injection iodée. Le 25, la pression sur le sac ne fait rien refluer par les points lacrymaux. La patiente dit elle-même que, depuis cinq jours, il n'y a pas eu de mucosités au grand angle de l'œil. Une injection d'eau poussée par le point lacrymal supérieur passe par la narine. Le 31, l'état se maintient en tous points aussi favorablement.

Le 7 avril, j'exerce de nouveau, et à plusieurs reprises, une pression sur le sac sans faire refluer la moindre mucosité par les points lacrymaux. Le point lacrymal inférieur demeure perméable; le conduit lacrymal correspondant est évidemment rétréci, car le liquide qu'on injecte, avec la canule d'Anel, reflue tout entier par l'ouverture. Le point et le conduit lacrymal supérieur sont restés perméables, puisqu'une injection d'eau tiède les franchit sans peine, et arrive en grande partie dans la narine. La patiente nous assure qu'elle n'est pas affectée de larmoiement.

Depuis cette époque, Madame T... est revenue plusieurs fois à ma clinique; le catarrhe du sac n'a pas reparu. J'ai pu me convaincre aussi, que le conduit lacrymal inférieur n'est pas oblitéré, mais qu'il est resté rétréci. En effet, si le conduit ne peut donner passage à un stylet d'Anel, du moins laisse-t-il passer quelques gouttes d'eau qui refluent par la narine correspondante, lorsqu'on fait l'injection avec mon apppareil à pompe.

Le catarrhe du sac n'est pas la seule lésion de cet organe qui guérisse par les injections iodées. Les fistules du sac, appelées communément fistules lacrymales, se cicatrisent également, sous l'influence de ces topiques, en même temps que disparaît le catarrhe, dont ces fistules ne sont qu'un des modes de terminaison. La troisième observation rapportée précédemment en est un exemple. Le fait suivant a une plus grande importance, en raison de l'ancienneté de l'affection.

Obs. IX. — *Catarrhe ancien du sac lacrymal droit. — Fistule du sac. — Trois injections iodées. Guérison.*

Mademoiselle Dum..., âgée de 28 ans, lingère, se présente à ma clinique le 11 mars 1862. Elle a été atteinte de variole, il y a quatre ans. Depuis cette époque, elle pleure de l'œil droit. Il y a un an, elle a été affectée, dit elle, d'un érysipèle de toute la moitié droite de la tête (probablement une dacryocystite aiguë).

On lui a fait une incision au niveau du grand angle de l'œil droit. A partir de ce moment il est resté une fistule, qui se ferme et s'ouvre alternativement.

Nous constatons que la patiente pleure de l'œil droit. La pression sur la région du sac ne fait rien refluer par les points lacrymaux.

En injectant de l'eau, par le point lacrymal inférieur, le liquide sort par un pertuis situé vers l'extrémité interne de la paupière inférieure, chargé de mucosités épaisses. Quelques gouttes d'eau passent par la narine correspondante. Des injections d'eau tiède, pratiquées tous les jours, depuis le 11 jusqu'au 17 mars, n'amènent aucun changement dans l'état de la patiente ; il s'écoulait toujours par la fistule, durant ces manœuvres, de l'eau mélangée de mucosités.

Le 17, je pratique dans le sac une injection de teinture d'iode mélangée de parties égales d'eau distillée. Il se manifeste bientôt une tuméfaction au grand angle de l'œil ; les mucosités sécrétées par le sac diminuent en quantité. Le 24, la fistule paraissait cicatrisée ; après une injection d'eau pratiquée par le point lacrymal inférieur, la fistule se rouvre et la pression sur le sac fait alors refluer du pus par l'orifice anormal. Le sac est largement incisé.

Les jours suivants, il s'échappe toujours des mucosités par la fistule, chaque fois qu'on fait une injection d'eau tiède par le point lacrymal inférieur.

Le 29, seconde injection iodée. Les jours suivants, moins de muco-pus dans le sac ; de l'eau injectée, par le point lacrymal inférieur, passe en partie par la narine. Cette injection occasionne une vive douleur sur le trajet du conduit lacrymal inférieur.

Le 7 avril, il y a tuméfaction avec rougeur de la peau au grand angle de l'œil ; la pression sur le sac fait toujours refluer, par les points lacrymaux, du muco-pus. Une injection d'eau pratiquée par le point lacrymal inférieur sort par la fistule avec des mucosités. Le 14, l'état est le même, il reste toujours au grand angle de l'œil, une tumeur allongée verticalement. La fistule, cicatrisée en apparence, s'ouvre, dès qu'on fait une injection par le point lacrymal inférieur. La tumeur du sac est largement incisée ; il en sort du pus phlegmoneux.

A partir de ce moment, la tuméfaction diminua de jour en jour ; l'injection par le point lacrymal inférieur était de moins en moins douloureuse, mais sortait toujours par la fistule avec des mucosités.

Le 19, je pratique une troisième injection de teinture d'iode par le point lacrymal inférieur. Le 21, toute tuméfaction a disparu ; une injection d'eau ouvre la fistule, avec effusion de quelques gouttes de sang et sensation de douleur très vive. Quelques gouttes du liquide injecté passent dans la narine correspondante. Le 25, la fistule paraît cicatrisée. Lorsqu'on injecte de l'eau par le point lacrymal inférieur, la malade ressent au bout de quelques instants, une sensation de distension très douloureuse qui force d'arrêter l'injection. Pas une goutte d'eau ne s'écoule par la narine. La pression sur le sac ne fait pas refluer de mucosités, par les points lacrymaux. La patiente n'a pas de larmoiement. Le 30, la fistule demeure parfaitement cicatrisée ; la peau de la région du sac a repris la coloration normale.

Une injection d'eau par le point lacrymal inférieur est toujours suivie d'une sensation de distension très douloureuse. Rien ne passe par la narine.

Le 23 mai, même état; pas de mucosités, par les points lacrymaux, lorsqu'on presse sur le sac. Un peu de larmoiement. L'injection d'eau, par le point lacrymal inférieur, donne lieu instantanément à une sensation de distension dans le sac; le liquide ne reflue ni par le point lacrymal supérieur, ni par la narine.

Le 7 juin, la patiente revient à la clinique. Il existe une légère tuméfaction dans la région du sac, avec un peu de rougeur de la peau. La pression ne fait pas refluer la moindre parcelle de mucosité par les points lacrymaux. Une injection étant faite par le point lacrymal inférieur, quelques gouttes de liquide passent par la narine droite, et Mademoiselle D... n'accuse plus cette sensation de distension violente qu'elle éprouvait antérieurement. (*Cataplasmes de cerfeuil sur le sac.*)

Le 11, toute tuméfaction et toute rougeur ont disparu; une injection d'eau poussée par le point lacrymal inférieur ne passe pas par la narine.

Enfin, au commencement du mois d'août, j'ai revu la patiente qui est restée bien guérie de la fistule du sac. Elle conserve un peu de larmoiement, alors seulement qu'elle marche au grand air.

L'observation suivante a beaucoup d'analogie avec celle qu'on vient de lire, en ce sens, qu'après la guérison du catarrhe du sac il est resté un rétrécissement, mais sans oblitération, du conduit lacrymal inférieur.

Obs. X. — *Catarrhe muco-purulent du sac lacrymal gauche. — Cinq injections iodées. — Guérison. — Rétrécissement du conduit lacrymal inférieur.*

La dame Merle, âgée de 57 ans, charbonnière, bien constituée, a été traitée, antérieurement, à ma clinique, pour une kératite aiguë à gauche. Le 21 mai, nous constatons l'existence, du même côté, d'un catarrhe *purulent* du sac lacrymal. Le canal nasal correspondant semble imperméable aux injections d'eau faites par les points lacrymaux. Le 22 mai, injection de teinture d'iode dans le sac. Le 24, le sac renferme un liquide visqueux abondant. Le 26, il contient à la fois du liquide gommeux et du pus. Le 28, deuxième injection iodée. Le 2 juin, le sac renferme un pus jaune-verdâtre. Troisième injection iodée. Le 4, le sac contient du muco-pus en grande quantité. Quatrième injection iodée. Le 7, le sac renferme du pus séreux; il existe une réaction locale assez marquée. Les jours suivants, le sac contient tantôt de muco-pus, tantôt un liquide gommeux; à partir de la quatrième injection iodée, le liquide fourni par le sac est moins abondant. Le 21, ce liquide étant de nouveau formé par du pus, je fais une cinquième injection iodée. Pendant quelques jours, on ne peut faire refluer de mucosités par les points lacrymaux qu'après avoir injecté de l'eau dans le sac.

Le 3 juillet, le larmoiement est presque nul. La plus forte pression ne fait rien refluer par les points lacrymaux. Une injection d'eau poussée par le point lacrymal inférieur *passe en grande partie par la narine correspondante.* Après cette injection, la pression sur le sac ne fait pas refluer une seule goutte de pus, ni un seul filament muqueux, par les points lacrymaux.

Le 6 août, la patiente se présente à ma clinique. La guérison se maintient. Le conduit lacrymal inférieur paraît, au premier abord, oblitéré, dans une grande portion de son étendue;

un stylet d'Anel étant enfoncé par le point lacrymal correspondant, ce stylet est en effet arrêté brusquement, par un obstacle infranchissable, à une petite distance du point lacrymal. Et cependant, quand on pratique une injection, par ce même point, quelques gouttes d'eau apparaissent à l'orifice de la narine correspondante, lorsque la patiente exécute une forte expiration. Il faut donc admettre qu'il est resté, du calibre du conduit lacrymal, un pertuis assez grand pour laisser passer les liquides, et trop petit, pour donner passage à un stylet d'Anel. J'ajouterai que le conduit lacrymal supérieur est resté perméable, au degré normal, et qu'une injection d'eau, à travers ce conduit, a passé en partie par la narine.

Obs. XI. — *Catarrhe du sac lacrymal droit. — Deux injections de teinture d'iode dans le sac. — Guérison.*

La dame Anneb..., 29 ans, cuisinière, bien constituée, est adressée à ma clinique, par M. le docteur Fleury, le 20 juin dernier. Larmoiement de l'œil droit depuis deux ans. Issue de muco-pus, par les points lacrymaux, de ce côté, lorsqu'on comprime le sac. Canal nasal perméable aux injections. On pratique, dans le sac, deux injections de teinture d'iode; l'une le 20 juin, la seconde le 2 juillet. Après la première, la sécrétion du sac diminue beaucoup. Sept jours après la seconde, la plus forte pression, sur le sac, ne fait pas refluer une parcelle de mucus, par les points lacrymaux. Le larmoiement diminue et cesse bientôt complétement, à moins que la patiente ne marche au grand air.

Je revois la dame A..., le 9 août; elle accuse toujours un peu de larmoiement; ni la pression sur le sac, ni une injection d'eau pratiquée par le point lacrymal inférieur, ne font refluer de mucus. Quelques gouttes du liquide injecté passent dans la narine. Aujourd'hui, fin décembre, la guérison persiste.

L'observation suivante offre cette particularité digne de fixer l'attention, qu'après la guérison d'un catarrhe du sac, il s'est formé, deux mois et demi plus tard, un *mucocèle;* et qu'il a suffi, pour guérir ce dernier, de ponctionner la tumeur, et de faire quelques injections aqueuses, à travers les conduits lacrymaux, pour obtenir une guérison, en conservant leur perméabilité aux voies d'excrétion des larmes.

Obs. XII. — *Catarrhe du sac lacrymal droit; deux injections de teinture d'iode dans le sac. Guérison. — Rétrécissement du conduit lacrymal inférieur. — Plus tard, mucocèle, ponction de la tumeur. — Guérison rapide de la fistule du sac qui succède à cette opération.*

La dame Chos..., âgée de 40 ans, couturière, d'une constitution moyenne, est affectée, depuis dix ans, d'un larmoiement de l'œil droit, avec sécrétion d'une matière muqueuse. Le 11 mars 1862, nous constatons l'état suivant : lorsqu'on presse la région du sac lacrymal droit, un mucus abondant reflue par les points lacrymaux. Une injection d'eau tiède, poussée par le point lacrymal inférieur, ne passe nullement par la narine correspondante. La même épreuve faite du côté gauche donne un résultat semblable, bien que, de ce côté, le sac ne soit nullement malade.

Je pratique une injection iodée dans le sac lacrymal droit. Le lendemain, il existe un peu de gonflement de cette région; en comprimant cette dernière, des mucosités refluent par les points lacrymaux.

Le 17 mars, seconde injection iodée, dans le sac, suivie, comme la première fois, d'une réaction modérée. Le 19, le sac renferme moins de mucus; en injectant de l'eau tiède par le

point lacrymal inférieur, quelques gouttes refluent par la narine correspondante. Du 20 au 31, la pression exercée, sur le sac, fait toujours sortir des mucosités par les points lacrymaux.

Le 2 avril, l'amélioration était manifeste; la pression, sur le sac, ne faisait rien refluer par les points lacrymaux. Une injection d'eau tiède, poussée par le point lacrymal inférieur, ne faisait pas refluer de mucosités non plus. Le liquide passait même, en plus grande quantité, par la narine. Tout alla ainsi, de mieux en mieux, jusqu'au 19. Ce jour-là, il y avait une légère tuméfaction de la région du sac; la pression ne faisait rien refluer par les points lacrymaux.

Le 22, la pression, sur le sac, faisait sortir quelques mucosités, par le point lacrymal inférieur, le liquide refluait par l'orifice; une portion du conduit lacrymal correspondant paraissait être notablement rétrécie.

Le 26, la pression sur le sac ne fait rien refluer par les points lacrymaux; une injection d'eau tiède étant poussée par le point lacrymal inférieur, quelques gouttes de liquide semblent passer par la narine correspondante, ce qui prouve bien que le conduit lacrymal inférieur n'est que rétréci et nullement oblitéré.

Le 28, même état. La patiente dit, qu'elle n'éprouve plus aucune incommodité; qu'il ne s'accumule jamais de mucosités au grand angle. Le 2 mai, il n'y a pas de récidive; quelques gouttes d'une injection d'eau, poussée par le point lacrymal inférieur, semblent passer toujours par la narine correspondante. Le 31 mai, la guérison persiste. Le 9 août, c'est-à-dire deux mois et demi plus tard, Madame Chos... se représente à ma clinique. Depuis huit jours, il s'est formé une petite tumeur, au grand angle de l'orbite droit; cette tumeur a le volume d'un gros pois; elle est dure, rénitente. La pression ne fait rien refluer, ni par les points lacrymaux ni par la narine. Le point lacrymal inférieur et le commencement du conduit correspondant admettent facilement une canule d'Anel. Mais le stylet de ce nom ne peut être enfoncé à plus de deux millimètres de profondeur; quelque effort que l'on fasse, on n'arrive pas avec l'instrument jusque dans le sac. La tumeur du grand angle a donc tous les caractères d'un *mucocèle*.

Je ponctionne le sac avec un bistouri à lame étroite; par la plaie, il sort du pus d'assez bonne nature. Une injection d'eau pratiquée immédiatement, par cette ouverture, reflue en partie par la narine.

Le 11, il y a un peu de gonflement œdémateux avec rougeur de la région du sac et des paupières (*cataplasme émollient*). Cette tuméfaction décroît bientôt. Le 18, il existe toujours une petite ouverture, au grand angle de l'œil; une injection d'eau, pratiquée par cette ouverture, passe dans la narine, tandis qu'une injection faite par le point lacrymal inférieur ne reflue nullement par l'ouverture que le bistouri a pratiquée.

Les jours suivants, la tuméfaction du grand angle de l'œil persiste; la fistule également. Le 21, la tuméfaction diminue. Le 23, une injection d'eau poussée par le point lacrymal inférieur reflue, en petite partie, par la narine; pendant que l'on fait cette injection, pas une goutte de liquide ne passe par la fistule qui est devenue très étroite.

Le 26, la fistule est cicatrisée; à la place qu'elle occupait, il reste un petit noyau d'induration qui disparaît les jours suivants. Le 28, une injection d'eau faite par le point lacrymal inférieur passe par la narine.

Il convient maintenant de reprendre toutes ces observations, dans leur ensemble, et d'en tirer quelques notions générales.

Le liquide dont je me suis servi pour faire, les injections, dans le sac, est un mélange, à parties égales, de teinture d'iode et d'eau distillée. Sur les diverses malades qui ont été traitées par ce moyen, il a fallu un nombre d'injections variable, pour obtenir la guérison. Chez l'une d'elles, une seule injection a suffi; chez les autres, il a fallu deux, trois, quatre, cinq, et, une fois même, jusqu'à huit injections. Je n'ai pas trouvé qu'il existât une relation rigoureuse entre la nature du liquide sécrété par le sac et le nombre d'injections iodées nécessaires pour guérir le catarrhe. Ainsi, tandis que, dans un cas de catarrhe franchement purulent, deux injections ont suffi; dans un autre cas, où le sac ne renfermait qu'un liquide visqueux, mélangé de mucosités, il a fallu huit injections; dans un cas, où le sac contenait du muco-pus, il a fallu deux injections; dans un autre tout à fait semblable, il a été nécessaire d'en pratiquer cinq.

Il ne faut pas s'attendre, non plus, à observer, sous l'influence des injections iodées, des modifications régulières, dans la nature de la sécrétion fournie par le sac lacrymal. Tantôt le muco-pus ou les mucosités sont remplacés par un liquide muco-purulent; tantôt encore, on voit la sécrétion changer plusieurs fois de caractères, après chaque injection, redevenir muco-purulente, après avoir été visqueuse. J'ai constaté, dans d'autres cas, la persistance de la même sécrétion, pendant toute la durée du traitement.

L'effet primitif des injections de teinture d'iode a été variable; cela est subordonné du reste à la façon dont l'injection est faite. Chez les premiers malades, je me suis contenté de pousser l'injection, par le point lacrymal inférieur; je m'arrêtais, dès que quelques gouttes du liquide apparaissaient au niveau du point lacrymal supérieur. Lorsque la teinture d'iode reflue sur la conjonctive sclérotícale, il se manifeste une douleur violente, et, après quelques minutes, on voit un chémosis séreux tout autour de la cornée; un œdème des paupières. Celle-là a même pris, dans un cas, une teinte jaunâtre qui ne me laissa pas sans inquiétude, pendant les premières vingt-quatre heures. Cet accident n'offre aucune gravité; il suffit de faire lotionner l'œil avec de l'eau froide, pendant plusieurs heures, pour que la douleur se dissipe, et généralement, la réaction qui se manifeste du côte de la conjonctive sclérotícale est elle-même modérée. Toutefois, pour prévenir le reflux de la teinture d'iode, à la surface du bulbe, et la douleur vive qui en est la conséquence, j'ai apporté une modification au procédé opératoire de l'injection. Je me sers d'une seringue en verre, au lieu d'une seringue en métal; de cette façon, j'apprécie déjà, par la vue, la quantité de teinture d'iode qui passe dans le sac. Une double canule est vissée après la seringue S (fig. IV); l'une B C D communique avec le corps de la seringue d'Anel, et est destinée à être introduite dans le point lacrymal inférieur, pour porter, dans le sac, la teinture d'iode;

l'autre canule A E, d'un calibre plus considérable que la précédente, réunie avec elle en C, communique en A avec le tube flexible de mon appareil à pompe (figure III) destiné aux injections à travers les voies lacrymales, appareil que l'on remplit d'eau filtrée pure. Dès qu'on aperçoit le reflux, par le point lacrymal supérieur, du liquide porté dans le sac par la canule D, on tourne le robinet adapté au tube flexible de l'appareil à pompe ; et à l'instant, un jet d'eau, d'un calibre proportionné à celui de la canule E, vient se répandre à la surface de l'œil.

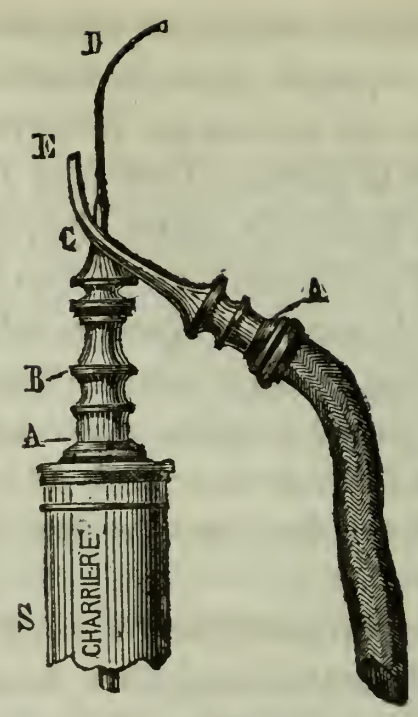

Fig. IV.

Le contact de la teinture d'iode avec la surface interne du sac produit des effets variables. Chez le plus grand nombre des malades, il se manifeste une réaction modérée, une véritable dacryocystite sub-aigüe. Chez d'autres, la phlegmasie est plus intense, et j'ai observé, dans un cas, une dacryocystite aigüe, avec formation de pus phlegmoneux.

Chez tous les malades, les voies lacrymales sont restées perméables, après la guérison. Chez deux seulement, le conduit lacrymal inférieur s'est rétréci, mais non obliteré, dans une partie de son étendue, bien que le point lacrymal conservât ses dimensions normales. Dans les deux cas, l'injection d'eau, poussée par le point lacrymal supérieur, passait dans la narine.

Le larmoiement a diminué, à mesure que le catarrhe du sac s'améliorait, et, chez la plupart des sujets, il a complétement disparu ; chez quelques-uns, il a persisté à un degré insignifiant.

Le traitement du catarrhe du sac, par les injections iodées, me semble impraticable chez les petits enfants. Qu'on emploie la douceur ou la menace, on n'arrive pas à obtenir d'eux qu'ils laissent introduire une canule d'Anel dans l'un des points lacrymaux. Ils crient, se débattent et quelques efforts qu'on fasse, pour les maintenir solidement, on n'arrive pas au résultat désiré.

Une circonstance que j'ai rencontrée une seule fois, et qui est aussi de nature à apporter quelque obstacle, au traitement du catarrhe du sac, par les injections iodées, c'est l'étroitesse excessive des points lacrymaux, étroitesse telle, que ces ouvertures n'admettent pas la canule la plus fine. Tel était le cas de la malade qui fait l'objet de l'observation suivante :

Obs. XIII. — *Catarrhe purulent du sac lacrymal droit. — Étroitesse excessive des points lacrymaux.*

La dame Dorl..., âgée de 45 ans, corsetière, se présente à ma clinique le 6 mars 1862. Depuis trois ans, la pression, sur le grand angle de l'œil droit, fait refluer du pus, par les points lacrymaux. Aucun traitement n'a été mis en usage. Je constate, en effet, que la pression sur le sac fait sortir par les points lacrymaux un pus jaune verdâtre. J'essaie en vain d'introduire, dans les points lacrymaux, un stylet d'Anel.

Ces orifices sont tellement exigus, qu'on n'en aperçoit que la situation, au moment où le pus reflue, mais qu'il est impossible d'en découvrir l'ouverture. La pointe d'une épingle même n'arrive pas à y pénétrer.

Cette dame ne parut plus à ma clinique.

Si jamais pareil cas se représentait, je commencerais par dilater les points lacrymaux, avec une soie de sanglier d'abord, puis avec des fils métalliques de diamètre croissant; après quoi, je procéderais aux injections de teinture d'iode dans le sac.

TROISIÈME PARTIE.

DES RAPPORTS QUI EXISTENT ENTRE LE CATARRHE DU SAC ET LES AFFECTIONS DÉSIGNÉES SOUS LES NOMS DE TUMEUR ET DE FISTULE DU SAC LACRYMAL.

Nous avons fait remarquer, dans la première partie de ce travail, que les chirurgiens contemporains sont divisés d'opinions, relativement au mode de formation de la tumeur et de la fistule du sac lacrymal. Les uns, restés fidèles à la doctrine de J.-L. Petit, persistent à en vouloir trouver le point de départ, dans des rétrécissements du canal nasal. Suivant eux, ces rétrécissements mettent obstacle au cours des larmes; celles-ci s'accumulent dans le sac qu'elles distendent peu à peu; ne pouvant s'écouler au dehors, elles irritent par leur présence la muqueuse, déterminent la formation d'une phlegmasie; puis, à un moment donné, le sac, considérablement distendu, se perfore, pour donner passage aux larmes, d'où la formation d'une fistule, entretenue elle-même, par le passage des larmes, tant qu'on ne rétablit pas le cours naturel de ces dernières.

Les autres admettent qu'il y a, dans la production de la tumeur et de la fistule du sac, un élément inflammatoire, sans se rendre précisément compte de la nature de cette phlegmasie. Il y a donc deux choses à examiner ici : 1° la valeur de la doctrine des rétrécissements du canal nasal, dans le développement de la tumeur et de la fistule du sac; 2° le véritable mécanisme de la production de ces dernières affections. La première gagnera à être présentée sous la forme d'une série de propositions.

1° Il peut exister un rétrécissemrnt du canal nasal, sans qu'il y ait une tumeur ou une fistule du sac lacrymal.

Cette proposition est fondée sur l'anatomie pathologique et sur l'observation clinique.

Béraud (1) rapporte, avoir disséqué une pièce anatomique, recueillie sur un homme de 50 ans; il y avait absence de tumeur et de fistule du sac lacrymal. Les points et les conduits lacrymaux étaient sains; il y avait, dans le sac, une petite quantité de matière puriforme; il était *rétréci* dans tous ses diamètres surtout du côté gauche où il était réduit à la moitié de ses dimensions. Le canal nasal était *oblitéré complétement* des deux côtés, par l'hypertrophie de la muqueuse de ce conduit; impossible de reconnaître la trace de l'orifice inférieur sur le méat. Sar une autre pièce, provenant d'une femme de 50 ans, le canal nasal était oblitéré, dans toute son étendue, à gauche, jusqu'au sac, qui était un peu rétréci et renfermait une petite quantité de matière purulente. Il n'y avait pas de tumeur du sac. Enfin, sur un homme de 40 ans, le canal nasal était oblitéré dans toute son étendue du côté droit; dans la partie inférieure seulement, à gauche. De chaque côté, le sac lacrymal était notablement *rétréci* et renfermait du pus.

J'ai observé plusieurs malades, chez lesquels le canal nasal était imperméable, ou ne laissait passer que quelques gouttes d'eau, lorsqu'on poussait l'injection, par les voies lacrymales, pendant un certain temps, avec beaucoup de force; cependant, il n'existait, chez eux, aucune tuméfaction de la région du sac; celui-ci ne contenait ni larmes, ni aucun produit anormal. Je citerai, entre autres, le fait suivant :

Obs. XIV. — *Larmoiement du côté droit, symptomatique d'un engorgement du canal nasal. — Absence de toute maladie du sac.*

La nommée Car..., âgée de 12 ans, conduite à ma clinique. au commencement de cette année, est atteinte d'un larmoiement de l'œil droit seulement, depuis trois ans. La mère de l'enfant prétend que cet état morbide s'est développé consécutivement à une scarlatine.

Le 10 février dernier, nous constatons une légère injection de la conjonctive palpébrale; les vaisseaux sont parallèles aux follicules de Méïbomius. Absence de granulations. La caroncule est injectée. La pression, sur le sac, ne fait pas refluer de mucosités, ni aucun liquide, par les points lacrymaux. Le bord libre de chaque paupière a conservé sa situation normale; quelques cils de la paupière inférieure sont agglutinés ensemble par une croûte grisâtre. Les points lacrymaux sont en rapports normaux avec le lac lacrymal. On voit les larmes s'accumuler continuellement dans ce lac et dans le cul-de-sac inférieur de la conjonctive. Une injection d'eau, poussée par le point lacrymal inférieur, reflue tout entière par le supérieur, sans qu'aucune goutte de liquide passe par la narine correspondante.

A gauche, où il n'existe pas le moindre larmoiement, les paupières sont saines; l'injection d'eau, faite par le point lacrymal inférieur, arrive dans la narine.

Chez la malade qui fait le sujet de la douzième observation, relatée antérieurement, le canal nasal gauche était complétement imperméable aux injections d'eau faites de haut

(1) *Archives générales de médecine*, 5e série, tome I, page 315.

en bas; et cependant, il n'existait, de ce côté, aucune distension, aucune affection du sac; pendant que, du côté opposé, il y avait un catarrhe des plus manifestes.

2° Il peut y avoir une tumeur et même une fistule du sac, alors que le canal est resté très perméable, alors même qu'il est dilaté.

Cette proposition est fondée comme la précédente, sur l'anatomie pathologique et sur l'observation clinique.

Auzias Turenne (1) a rencontré, sur le cadavre d'une femme, une tumeur du sac lacrymal droit, de la forme et du volume d'une noisette, ne contenant que quelques parcelles de muco-pus. *Tout le canal nasal était libre et communiquait largement avec le nez.*

Sur le vivant, on rencontre assez fréquemment des tumeurs du sac qui, par la pression, se vident facilement par le canal nasal. On a même créé pour ces tumeurs la dénomination de *relâchement du sac*. Parmi les faits de ce genre, que j'ai eu l'occasion de voir, je citerai les suivants :

Obs. XV. — *Catarrhe du sac lacrymal droit. — Canal nasal perméable.*

La nommée Ler..., âgée de 45 ans, laveuse, d'une bonne constitution, s'est présentée à ma clinique, le 9 juillet 1861. Cette femme, d'une intelligence obtuse, rend très mal compte des antécédents. Elle prétend qu'elle a eu mal aux yeux, pour la première fois, il y a cinq ans. Il y a trois semaines, qu'il s'est formé une grosseur, au grand angle de l'œil droit.

Nous constatons, que l'œil gauche est sain. L'œil droit présente des altérations anciennes. Il existe une cicatrice au-dessous de la partie moyenne de la cornée; l'iris est affecté, dans le point correspondant, d'une synéchie antérieure; la pupille est oblongue, à grand diamètre vertical.

Au niveau du grand angle de l'œil droit, existe une tumeur bien circonscrite, du volume d'une fève, résistante et molle; la peau qui la recouvre n'est pas altérée. Une compression douce, exercée sur la grosseur, la vide complétement, et en même temps, la malade sent dans la gorge un liquide de mauvais goût et d'odeur désagréable. Je veux essayer de pratiquer une injection, par le point lacrymal inférieur. La malade, d'une pusillanimité et d'une stupidité rares, arrache violemment la canule et tombe en syncope.

Obs. XVI. — *Catarrhe ancien du sac lacrymal de chaque côté. — Canal nasal perméable à droite.*

Madame L..., âgée de 52 ans, ancienne commerçante, phthisique, m'est adressée par un confrère le 31 octobre 1861. Elle est atteinte, depuis quinze à seize ans, d'une tumeur du sac lacrymal, des deux côtés. Peu soucieuse des soins de sa personne, elle se contentait, alors que la poche était trop distendue, de la presser du doigt. Il y a quelques jours, il se développa une phlegmasie vers l'angle interne de l'orbite gauche. Nous constatons en effet que, dans cette dernière région, existe une tuméfaction, avec coloration rouge lie de vin de la

(1) *Archives générales de médecine*, 5e série, tome I, page 313.

peau, douleur à la pression, fluctuation. Une incision pratiquée immédiatement avec un bistouri, fait sortir une certaine quantité de sang mélangé d'un pus coloré en rouge.

A droite, il existe, à l'angle interne de l'œil, à la place même occupée par le sac lacrymal, une tumeur du volume d'une amande de petite noisette, tumeur dure, bien circonscrite; *une pression méthodique exercée avec le doigt fait disparaître cette tumeur ; en même temps, il s'écoule par la narine droite un liquide muqueux.*

3° Il peut y avoir une tumeur et une fistule du sac lacrymal, alors que le canal nasal est oblitéré, alors que l'embouchure des conduits lacrymaux dans le sac est oblitérée également.

Ce fait est connu de tous les chirurgiens qui ont proposé la dénomination d'*hydropisie du sac,* de *mucocéle*, pour désigner une tumeur du sac, dure ou molle, dont le contenu ne s'échappe par la pression, ni par les points lacrymaux, ni par le canal nasal. La démonstration anatomique de ce fait nous est fournie par l'observation suivante, empruntée au mémoire de Béraud (1). Il s'agit d'un vieillard atteint, depuis 25 ans, d'une fistule du sac lacrymal gauche, fistule ayant succédé à une tumeur du sac qui avait duré deux ans. Ce malade ayant succombé à un érysipèle de la face, on procéda à l'autopsie des voies lacrymales. Les points lacrymaux sont à l'état normal; les conduits sont encore perméables, mais *leur ouverture commune est oblitérée. A l'extrémité inférieure du sac, au point de jonction avec le canal nasal, existe une oblitération complète ; de sorte que le sac ne communiquait plus avec l'extérieur que par le moyen du trajet fistuleux,* placé au-dessus du tendon de l'orbiculaire.

Velpeau (2) a rencontré, sur le cadavre d'un vieillard, une tumeur formée aux dépens du sac lacrymal. En disséquant les parties malades, il a reconnu que le *canal et les conduits lacrymaux étaient complétement oblitérés,* et que la tumeur était formée par le sac lacrymal rempli de mucosités filantes.

Puisque les rétrécissements du canal nasal ne donnent pas lieu forcément aux tumeurs et aux fistules du sac, que ces deux affections se montrent, alors même que le canal nasal est libre, et qu'elles se développent encore, lorsque le sac est complétement isolé, et du canal nasal et des conduits lacrymaux ; il en faut chercher le point de départ, dans d'autres conditions morbides. Ces conditions sont, l'inflammation de l'appareil glandulaire du sac lacrymal, que nous avons décrite sous le nom de *catarrhe du sac.* Dans l'état physiologique, la sécrétion fournie par les glandes de la muqueuse est minime, puisqu'elle n'a d'autre usage que de lubréfier les voies qui servent à l'écoulement des larmes dans la narine. Sous l'influence de l'inflammation, cette sécrétion augmente et en même temps les produits en deviennent plus épais.

(1) *Loc. cit.*
(2) *Dictionnaire de médecine en 30 volumes,* tome XVII, page 371

Dans les catarrhes du sac, on rencontre souvent un liquide qui ressemble à une forte solution de gomme; or, ce liquide est trop épais, trop visqueux, pour passer à travers l'orifice inférieur du sac. Il s'accumule donc dans cette cavité qu'il dilate lentement. Ajoutez, que la phlegmasie reste rarement circonscrite au sac ; que la muqueuse du canal nasal y participe elle-même et se tuméfie, ce qui doit encore contribuer à rendre plus difficile l'écoulement, par la narine, des produits sécrétés dans le sac. Si le canal nasal se rétrécit, c'est que l'inflammation frappe la muqueuse des voies lacrymo-nasales; on ne peut donc pas considérer le rétrécissement du canal nasal, comme la cause primitive, et la dilatation du sac comme un effet consécutif. Lorsque les deux lésions existent, elles marchent, le plus souvent, de concert, quoiqu'elles puissent se montrer isolément. Boyer (1) avait saisi le mécanisme de la production de la tumeur du sac, en disant que souvent l'obstacle provient de l'épaississement du mucus sécrété par la membrane qui tapisse les voies lacrymales. Cette membrane, comme les autres muqueuses, est susceptible d'une affection catarrhale qui augmente la sécrétion du mucus; et celui-ci prenant plus de consistance s'arrête dans le canal nasal et empêche les larmes d'y passer.

Qu'une phlegmasie aigüe se développe dans un sac lacrymal affecté depuis longtemps d'un simple catarrhe, il se forme un abcès qui s'ouvre à l'extérieur, c'est-à-dire au grand angle de l'œil. Si l'inflammation guérit le catarrhe, ce qui arrive quelquefois, l'ouverture se ferme promptement. Si le catarrhe subsiste, l'ouverture dégénère en fistule; ce qui le prouve, c'est que, dans ce dernier cas, il s'échappe, par l'orifice anormal, d'abondantes mucosités. Si on met un terme à l'inflammation de la muqueuse, que ces mucosités cessent d'être sécrétées par la face interne du sac, la fistule se ferme, alors même que le canal nasal reste imperméable. Ce ne sont donc pas les larmes qui entretiennent la fistule, c'est l'inflammation catarrhale du sac. Pour guérir la fistule, il suffit donc de combattre le catarrhe, sans se préoccuper de remédier aux rétrécissements du canal nasal. Dilater ce canal par des mèches, des clous, des bougies, est une manœuvre inutile, nuisible même, en ce sens que les corps étrangers entretiennent l'inflammation du canal lacrymo-nasal, au lieu de l'éteindre. Aussi la plupart des chirurgiens contemporains ont-ils renoncé à ce traitement. Poser une canule à demeure dans le canal nasal, c'est permettre aux mucosités sécrétées par le sac de s'écouler plus facilement par la narine; ce n'est pas guérir l'affection du sac qui subsiste le plus souvent.

CONCLUSIONS :

1° *Les affections désignées sous les noms de tumeurs et fistules du sac lacrymal, de tumeurs et de fistules lacrymales, sont la conséquence d'une phlegmasie catarrhale du sac lacrymal.*

(1) *Traité des maladies chirurgicales*, 5e édit., tome IV, page 462.

2° *Les rétrécissements du canal nasal sont un phénomène purement accessoire, dans ces maladies.*

3° *On guérit les tumeurs et les fistules du sac, en combattant l'inflammation catarrhale de la muqueuse qui tapisse cette cavité.*

4° *Les topiques irritants, notamment les injections de teinture d'iode, portées dans le sac, à travers les points lacrymaux, guérissent le plus souvent cette inflammation.*

PARIS. — Typographie FÉLIX MALTESTE et Ce, rue des Deux-Portes-Saint-Sauveur, 22.